



Revisión de conjunto

Neoplasias de recto poco frecuentes. Revisión de conjunto

José Errasti Alustiza ^{a,*}, Eloy Espín Basany ^b y Ángel Reina Duarte ^c^a Unidad de Coloproctología, Servicio de Cirugía General, Hospital Universitario de Álava, Universidad del País Vasco, Vitoria-Gasteiz, España^b Unidad de Coloproctología, Servicio de Cirugía General, Hospital Universitario Valle de Hebron, Universidad Autónoma de Barcelona, Barcelona, España^c Unidad de Cirugía Colorrectal, Complejo Hospitalario Torrecárdenas, Almería, España

INFORMACIÓN DEL ARTÍCULO

Historia del artículo:

Recibido el 5 de marzo de 2013

Aceptado el 2 de junio de 2013

On-line el 13 de marzo de 2014

Palabras clave:

Cáncer de recto

Linfoma

Tumor del estroma gastrointestinal

Sarcoma

Tumores neuroendocrinos

Tumor carcinoide

Carcinoma de células escamosas

Revisión de la literatura

Keywords:

Rectal neoplasms

Lymphoma

Gastrointestinal stromal tumors

Sarcoma

Neuroendocrine tumors

Carcinoid tumor

Squamous cell carcinoma

Review literature

RESUMEN

La mayoría de los cánceres de recto son adenocarcinomas, pero existe un pequeño porcentaje de tumores de otras estirpes histológicas, como neoplasias neuroendocrinas, sarcomas, linfomas y carcinomas de células escamosas, que tienen unas características y tratamientos diferentes. Hemos efectuado una revisión de estos raros tumores del recto desde un punto de vista clínico y quirúrgico.

© 2013 AEC. Publicado por Elsevier España, S.L.U. Todos los derechos reservados.

Rare tumors of the rectum. Narrative review

ABSTRACT

Most rectal neoplasms are adenocarcinomas, but there is a small percentage of tumors which are of other histological cell lines such as neuroendocrine tumors, sarcomas, lymphomas and squamous cell carcinomas, which have special characteristics and different treatments. We have reviewed these rare tumors of the rectum from a clinical and surgical point of view.

© 2013 AEC. Published by Elsevier España, S.L.U. All rights reserved.

* Autor para correspondencia.

Correo electrónico: jose.errastialustiza@osakidetza.net, joseerrasti@yahoo.es (J. Errasti Alustiza).

0009-739X/\$ - see front matter © 2013 AEC. Publicado por Elsevier España, S.L.U. Todos los derechos reservados.

<http://dx.doi.org/10.1016/j.ciresp.2013.06.019>

Introducción

El cáncer de recto típico es el adenocarcinoma. No obstante, hay otros tipos de tumores que son mucho más raros, como las neoplasias neuroendocrinas, linfomas, sarcomas y carcinomas de células escamosas, que también pueden localizarse en el recto¹⁻⁴. La incidencia de cada uno de estos tumores es difícil de precisar. Según los datos de los años 2005-2009 de la National Cancer Institute's Surveillance Epidemiology and End Results (SEER)⁵, de 183.000 cánceres colorrectales, entre los que no se incluía a los linfomas, 94,3% eran adenocarcinomas, 1,7% otros carcinomas, 3,3% tumores carcinoides, 0,5% carcinomas epidermoides, 0,1% sarcomas y 0,1% otros tipos.

Todos estos tumores presentan unas características muy diferentes a las de los adenocarcinomas, que hacen que su tratamiento y pronóstico sean muy distintos (tabla 1). Además, ha habido recientes modificaciones en el diagnóstico y tratamiento de alguno de ellos. Todo ello provoca que se generen dudas y controversias en su manejo clínico y se recomienda que sean tratados por un equipo multidisciplinar en el que se incluyan cirujanos, oncólogos, patólogos y radiólogos⁶⁻⁸.

El objetivo de este artículo es el realizar una revisión sobre el manejo clínico y quirúrgico de estas neoplasias de recto poco frecuentes.

Se ha realizado una revisión en la literatura utilizando PubMed, desde el año 1997 hasta el 2012, con las palabras clave descritas al inicio y referidas a la localización rectal.

Neoplasias neuroendocrinas

Las neoplasias neuroendocrinas son epiteliales y presentan diferenciación neuroendocrina⁹. Pueden localizarse en diferentes órganos.

Se clasifican^{10,11} por su grado de diferenciación (bien o pobremente diferenciados) y su grado histológico (G1, G2 y G3),

basándose en el número de mitosis y en el índice Ki67^{9,12-14}. De esta manera forman 3 grupos diferentes: tumor neuroendocrino (NET); carcinoma neuroendocrino (NEC) y carcinoma adenoneuroendocrino mixto (MANEC)^{7,12}.

Tumores neuroendocrinos

Los NET son unas neoplasias neuroendocrinas bien diferenciadas compuestas por células tumorales que expresan marcadores neuroendocrinos (cromagranina A, sinaptosina) (fig. 1) y hormonas¹². La atipia celular y su actividad proliferativa son bajas. Por definición, son tumores de grado G1 o G2. Esta categoría incluye los clasificados previamente como «tumor carcinoides», denominación actualmente criticada y que ya no se incluye en las clasificaciones de los NET digestivos, pero sigue utilizándose ampliamente. La localización rectal supone el 18% de todos los NET y el 27% de los del tubo digestivo^{12,15}.

La incidencia anual de los NET rectales, según la SEER⁵, es de 0,86 por 100.000, con un gran incremento en las últimas décadas⁷ y mayor incidencia en orientales¹². La edad media es de 56 años¹⁶.

Los NET se presentan, habitualmente, como pequeñas lesiones polipoides o nódulos submucosos⁴. El 45% miden 10 mm o menos, mientras que solo el 17% miden más de 20 mm¹⁷. Con frecuencia son asintomáticos^{12,18} o se acompañan de síntomas leves como el sangrado, tenesmo o molestias^{17,18}.

El 49% de los NET afectan únicamente a la mucosa y submucosa, el 24% infiltran la muscular propia y el 15% se extienden hasta la grasa perirrectal¹⁷. El 75-85% están localizados en la pared rectal¹². El tamaño del tumor y la invasión linfovascular son factores de riesgo para afectación ganglionar^{16,17,19,20}.

Las metástasis hepáticas son más frecuentes conforme se incrementa el tamaño del tumor¹⁶. Estas están presentes en el 1,7% de los NET de ≤ 1 cm, en el 15% de los de 1-2 cm y en el 50% de los de > 2 cm²⁰.

Tabla 1 – Particularidades de cada tipo de tumor

Tipo de tumor	Células de origen	Factores de riesgo	Factores pronósticos	Tratamiento habitual	Tratamiento adyuvante	Supervivencia a 5 años %
NET	Células de Kultschitzky	No conocidos	- N.º de mitosis - Ki67	<1 cm: resección local >2 cm: resección oncológica	-	90
NEC, MANEC				Resección oncológica	QT	15
GIST	Células intersticiales de Cajal	No conocidos	- Tamaño - N.º de mitosis - Rotura del tumor	Resección con margen libre	Imatinib	70
Otros sarcomas	Tejido conjuntivo rectal	- RT previa	- Diferenciación - Necrosis tumoral	Resección con margen libre	RT	50
Linfomas	Tejido linfático rectal	- HIV - EII - Inmunosupresión	- N.º de mitosis - Tipo histológico - Grado histológico	Resección oncológica	QT	30-60
Carcinoma escamoso	Epitelio rectal	- HPV - Procesos crónicos inflamatorios rectales	-	QRT Resección oncológica (¿)	-	30

EII: enfermedad inflamatoria intestinal; GIST: tumor del estroma gastrointestinal; HIV: virus de la inmunodeficiencia humana; HPV: virus del papiloma humano; MANEC: carcinoma mixto adenoneuroendocrino; NEC: carcinoma neuroendocrino; NET: tumor neuroendocrino; QRT: quimiorradioterapia; QT: quimioterapia; RT: radioterapia.

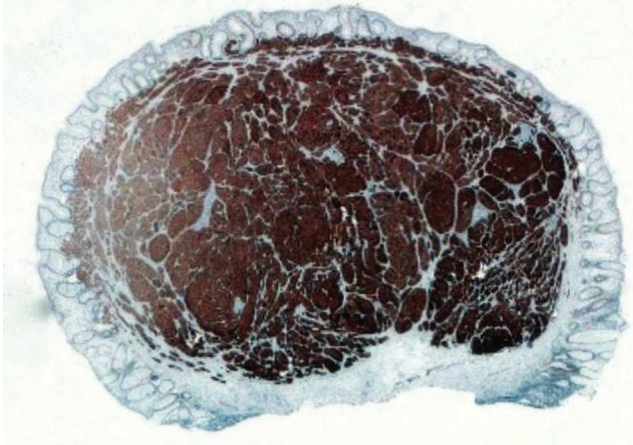


Figura 1 – Tumor neuroendocrino rectal tratado mediante polipectomía endoscópica con borde de resección libre. Foto macro-micro. Inmunohistoquímica para sinaptofisina.

La mayor parte de los NET se diagnostican endoscópicamente¹². La ecografía endorrectal parece el método mejor para valorar el tamaño y profundidad de invasión de estos tumores^{16,18,20,21}. En los NET de menos de 1 cm y sin factores de riesgo no hacen falta más estudios. La RM y la TC estarán indicadas en los de mayor tamaño para estudiar la pelvis y descartar metástasis hepáticas¹². El octreoescan parece tener una alta sensibilidad pero es poco utilizado²⁰ y se emplea principalmente ante la sospecha de enfermedad metastásica^{12,18}.

Menos del 1% de los NET colorrectales producen serotonina u otras hormonas, por lo que no se recomienda el análisis rutinario de serotonina ni de 5-HIAA¹⁸. La cromogranina A puede estar elevada y es de utilidad como marcador tumoral en el seguimiento de pacientes operados de estadio II y III o en enfermedad metastásica^{7,12,18}.

El tamaño del tumor predice su comportamiento y el tipo de tratamiento a realizar^{12,16,17}. También hay que tener en cuenta otros factores, como la invasión de la muscular propia, invasión linfovascular, atipia e índice mitótico^{12,20,22}. El tratamiento de un NET localizado es la resección completa¹²⁻¹⁴.

Los NET de menos de 1 cm pueden ser tratados mediante resección local^{12,18,19,21}, ya que presentan menos del 3% de riesgo de metástasis ganglionares¹². Previamente debe haberse descartado infiltración de la muscular propia mediante ecografía²³. La resección puede realizarse con endoscopia estándar (fig. 1) o de doble canal²²⁻²⁷, mediante cirugía transanal^{17,21}, o incluso mediante ligadura con bandas²⁸.

El tratamiento de los NET de entre 1 y 2 cm de tamaño no está claro, ya que tendrán metástasis ganglionares entre el 10 y el 15%^{12,18}. La resección local estará indicada en los que se descarte afectación de la muscular propia y de los ganglios mediante ecografía^{18,21} y tengan bajo índice mitótico¹². Si se reconoce atipia y alto índice mitótico, debería considerarse una cirugía radical¹².

Los tumores de más de 2 cm de tamaño tienen un riesgo de entre el 60 y el 80% de tener metástasis ganglionares^{12,18}. Los NET de más de 2 cm, o con invasión de la muscular propia, o con afectación ganglionar, deberán ser tratados con una resección anterior de recto o con una amputación abdomino-perineal, según la distancia al margen anal^{12,18}. No hay evidencia para tratamiento adyuvante tras la cirugía¹².

Debe proponerse cirugía curativa a los pacientes con metástasis hepáticas operables, ya que se obtiene una supervivencia a los 5 años del 60-80%²⁹. No se recomienda tratamiento adyuvante posterior²⁹. Puede realizarse trasplante hepático en casos seleccionados, en los que no es posible la extirpación quirúrgica²⁹.

En la enfermedad metastásica se ha utilizado octreótido *long acting release* (LAR) e interferón- α ^{7,18,21,29}. Recientemente se ha empleado radioterapia con péptidos análogos de la somatostatina marcados con radionúclidos, con respuestas del 30% en pacientes con tumores que expresan receptores de somatostatina^{7,18}. Raramente se indica quimioterapia en NET G1 o G2. Cuando se usa por progresión de la enfermedad, se utiliza con mayor frecuencia estreptozotocina en combinación con 5-fluorouracilo \pm doxorubicina, pero la respuesta es menor del 25%^{7,12}.

La supervivencia a 5 años es del 91% en la enfermedad localizada, 49% en enfermedad regional y del 32% en enfermedad metastásica¹⁵.

El seguimiento no es necesario en los NET de < 1 cm, sin otros datos de mal pronóstico¹³. En el resto, en el seguimiento se emplea la ecografía endorrectal, rectoscopia, RM o TC y cromogranina A¹³. Continuará hasta el 10.º año¹².

Carcinomas neuroendocrinos y carcinomas mixtos adenoneuroendocrinos

Los NEC son unas neoplasias malignas de alto grado, pobremente diferenciadas, de células tumorales que expresan marcadores neuroendocrinos (cromogranina A, sinaptofisina) y tienen una marcada atipia celular, frecuentes necrosis y alta actividad proliferativa^{12,30}. Los NEC y los MANEC son tumores G3 por definición. Existen 2 categorías de NEC: de célula pequeña y de célula grande. Por sus características histológicas se comportan de una forma mucho más agresiva que los NET^{31,32}.

La incidencia anual de estos carcinomas colorrectales es de 2 casos por 1.000.000 de habitantes².

La sintomatología es similar a la de los adenocarcinomas de recto, pero se diferencian de estos en que en el momento del diagnóstico muchos de ellos ya tienen metástasis (fig. 2 a y b) y tienen peor pronóstico³². La supervivencia media es de 11 meses^{31,33}.

En los NEC, la cromogranina A suele ser negativa, pero puede utilizarse la enolasa neuronal específica como marcador¹⁵.

No hay un tratamiento estandarizado³⁰. El tratamiento habitual es quirúrgico: amputación o resección anterior según la localización, con exéresis mesorrectal³⁰. No obstante, parece que la cirugía sola es curativa en pocas ocasiones por lo que se recomienda quimioterapia adyuvante en la mayoría de los casos³⁰. Se emplea la misma quimioterapia que se utiliza en los carcinomas neuroendocrinos pulmonares,

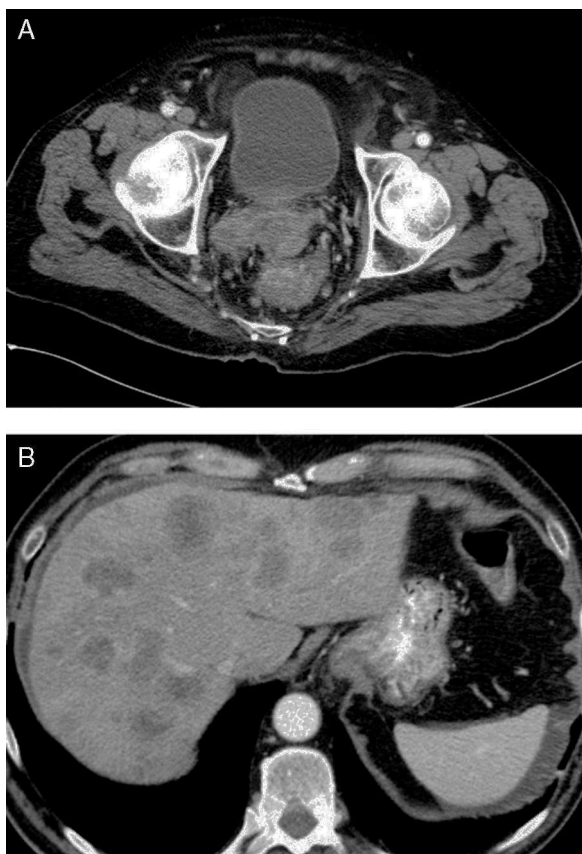

Figura 2 – a y b) Carcinoma neuroendocrino rectal localmente avanzado y con metástasis hepáticas al inicio.

una combinación de cisplatino o carboplatino y etopósido^{7,29,30}. La radioterapia puede estar indicada en casos de riesgo de recidiva local³⁰. Se han descrito casos de buena evolución con quimiorradioterapia sola, sin cirugía³⁴.

Sarcomas

Hasta la década de los 90, la mayor parte de los tumores mesenquimales intestinales eran leiomiomas o leiomiomas, pero con el desarrollo de técnicas inmunohistoquímicas se vio que la mayoría de estos tumores pertenecían a un grupo diferente, los *gastrointestinal stromal tumor* (GIST)^{35,36}.

Tumor del estroma gastrointestinal

Los GIST se originan en las células intersticiales de Cajal, que son unos marcapasos intestinales. Se caracterizan por tener unos marcadores específicos, como CD117 (c-KIT) en más del 95% y CD34 en el 70%, que los diferencian de los leiomiomas y leiomiomas³⁷. Se estima una incidencia anual de 1,5 por 100.000⁶. Las localizaciones habituales son la gástrica y la del intestino delgado, mientras que la rectal alcanza el 10% del total³⁵.

Son tumores submucosos, mayoritariamente de entre 4 y 15 cm. Pueden presentar una necrosis central y ulcerarse a la

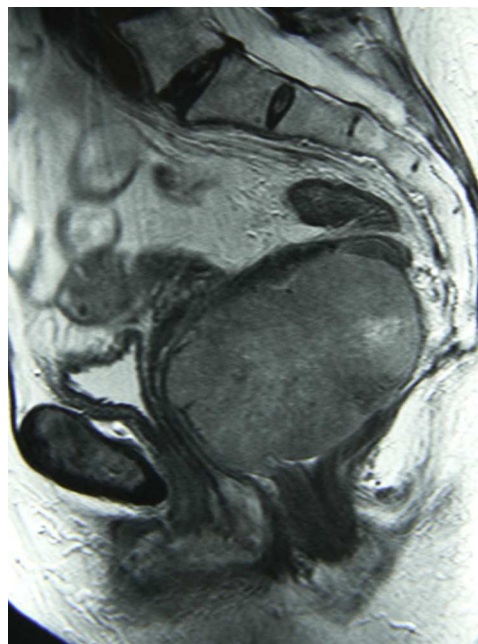


Figura 3 – GIST rectal.

luz rectal. Los síntomas más frecuentes son el tenesmo y la rectorragia³⁸.

El diagnóstico se realiza por TC, RM y ecografía endorrectal. El GIST rectal se visualiza como una masa excéntrica con márgenes tumorales bien definidos (fig. 3), que puede tener áreas de hemorragia o necrosis^{39,40}. La RM parece ser la exploración preferida en la localización rectal⁴¹. Mediante la ecografía se confirma que el tumor se origina en la pared muscular y no en la mucosa⁴⁰. El diagnóstico histológico puede ser difícil, por no afectar a la mucosa³⁸. En el caso de requerir cirugías amplias o de riesgo, o en caso de dudas diagnósticas con procesos que precisen otro tratamiento, se recomienda la biopsia ecoendoscópica, que tiene una tasa de éxito del 80-90%⁴².

El tratamiento estándar del GIST localizado es la resección quirúrgica con márgenes libres^{6,36,43,44}, sin precisar de lifadenectomías si los ganglios son clínicamente negativos, ya que las metástasis ganglionares son poco frecuentes^{6,37}. Estos tumores tienen una pseudocápsula y son friables, debiéndose manipular con cuidado para evitar su rotura^{37,42,43} ya que si se produce, empeora el pronóstico⁴⁵.

En el recto, el tamaño y la localización del GIST determinan el tipo de cirugía. Los de pequeño tamaño pueden tratarse mediante una resección local. No debe haber células tumorales en el margen de resección⁶. Esta resección se puede realizar mediante cirugía abdominal o transanal⁴⁶. No queda claro si tumores < 1 cm, asintomáticos, deberían extirparse o seguir un control estricto, y researse solo si aumentan de tamaño^{6,42}. Los tumores grandes, generalmente mayores de 5 cm, son tratados habitualmente por resección anterior, sin necesidad de escisión mesorrectal, o mediante amputación abdominoperineal^{38,44,47,48}. Se han descrito casos de tumores grandes extirpados por vía transacra^{49,50}, o transvaginal⁵¹.

Los factores pronósticos más importantes son el tamaño del tumor y el número de mitosis y su localización^{6,36,43,52,53}. La

localización rectal tiene peor pronóstico que la gástrica^{6,45}. Además, la rotura del tumor es un factor adverso⁴⁵.

Es un tumor resistente a la quimioterapia, pero sensible a un inhibidor de los receptores tirosincinasa, el imatinib, que ha demostrado un importante beneficio clínico en pacientes con enfermedad avanzada o con recidiva³⁷ y, también, que es eficaz para aumentar la supervivencia en pacientes de riesgo, mediante un tratamiento adyuvante⁵⁴⁻⁵⁶.

La supervivencia libre de enfermedad a los 5, 10 y 15 años es, respectivamente, del 70, 63 y 60%⁴⁵. La adyuvancia está indicada en los pacientes con riesgo de recurrencia^{6,43}. En los GIST rectales se recomienda en los de > 5 cm con cualquier número de mitosis/50 campos, de cualquier tamaño con > 5 mitosis/50 campos, o con rotura^{45,57}. La dosis recomendada es de 400 mg/día durante 3 años^{54,58}.

Ante la buena respuesta de los GIST al imatinib, se está empleando este como tratamiento neoadyuvante para conseguir resecar tumores inicialmente irreseables y para evitar la amputación abdominoperineal en tumores distales grandes^{37,42,59-62}. Tras la neoadyuvancia disminuye el tamaño tumoral y aumenta la reseabilidad^{60,62-64}, incluso puede producirse una respuesta completa^{62,63,65}. Estas indicaciones no están avaladas por estudios aleatorizados y se basan en series cortas o casos aislados. Recientemente, en una serie multicéntrica⁴⁴, comprobaron que el tratamiento neoadyuvante disminuye el tamaño del tumor y aumenta la reseabilidad, pero no evita la cirugía mutilante, concluyendo, además, que la cirugía sigue siendo el tratamiento de elección en el GIST primario reseable. Antes de la neoadyuvancia debe haber una confirmación histológica⁶⁶. La duración óptima del tratamiento preoperatorio es desconocida^{63,66,67}. Para unos, la máxima respuesta tumoral se logra tras 3-6 meses de tratamiento^{40,68}, mientras que, para otros, parece razonable seguir 6-12 meses⁶³. El tratamiento debería mantenerse hasta llegar a la máxima respuesta, definida por la no mejoría entre 2 CT o RM^{63,66,67}. El empleo del PET puede predecir la respuesta al tratamiento a las 2 semanas de haberse iniciado, ya que se manifiestan antes los resultados funcionales que los morfológicos⁶⁶.

Para pacientes con tumor metastásico inoperable el tratamiento estándar es imatinib^{40,41,68}. El tratamiento debe continuarse indefinidamente, ya que su interrupción se acompaña generalmente de una rápida progresión tumoral^{6,68}. En caso de progresión durante el tratamiento con imatinib, se pueden emplear otras sustancias como el sunitinib, en segunda línea, o el regorafenib, en tercera línea⁶.

No hay datos para recomendar una pauta de seguimiento a los pacientes operados por un GIST localizado, pero parece lógico que se realice en función del riesgo⁶. La mayoría de las recidivas se producen en los primeros 5 años, siendo rara la recidiva tras 10 años⁴⁵.

Otros sarcomas

Los sarcomas de tejidos blandos y viscerales, excluyendo los GIST, tienen una incidencia anual estimada de 4-5 por 100.000⁸. Los sarcomas rectales son muy poco frecuentes, ya que los digestivos representan el 2,6% del total de sarcomas y, dentro de estos, solo el 15% son colorrectales⁶⁹. Hay numerosos subtipos histológicos ya que se clasifican según

las células de origen de este tejido. El más frecuente, en el recto, es el leiomioma⁶⁹. El grado histológico de malignidad (G1, G2 o G3) viene determinado por 3 parámetros: la diferenciación, la necrosis tumoral y el número de mitosis^{8,70}.

No hay una etiología clara de estos tumores, pero ya es conocido el aumento de riesgo de aparición de sarcomas tras radiaciones ionizantes. Aparecen, generalmente a los 7-10 años de la radioterapia⁷¹. Se han descrito leiomiomas y angiosarcomas tras radioterapia pélvica⁷²⁻⁷⁵. Por otra parte, el sarcoma de Kaposi se presenta asociado al sida⁷⁶.

Los leiomiomas tienen diferente origen que los GIST: derivan de las células de la muscularis mucosa o de la muscular propia^{36,47}. En el estudio inmunohistoquímico presentan positividad a desmina y a actina de músculo liso y negatividad a CD117 y CD34, que los diferencian de los GIST^{47,70}. Con frecuencia se presentan como lesiones polipoides de entre 2 y 5 cm⁴⁷ (fig. 4). Acostumbran a ser tumores bien diferenciados y con alta actividad mitótica, pero parece que su pronóstico puede ser mejor que los GIST con similar número de mitosis⁴⁷.

El grado histológico, el tamaño y la invasión de órganos adyacentes determinan su pronóstico^{69,70}.

La resección quirúrgica con márgenes libres es el tratamiento de elección⁶⁹. Las metástasis ganglionares son poco frecuentes⁸. No queda claro si una resección local es suficiente para tumores pequeños de bajo grado⁶⁹. La indicación de resección anterior o amputación abdominoperineal se hará en función del tamaño y localización del tumor. La radioterapia puede tener resultados similares a los que se obtienen en el tratamiento de los sarcomas de las extremidades y se recomienda en tumores mayores de 5 cm y alto grado⁷⁷.

Las recidivas se presentan como metástasis hepáticas, pulmonares o locales en la pelvis. Según sus características podrá realizarse resección quirúrgica, ablación, radioterapia o quimioterapia⁸. Al no existir un marcador específico, el seguimiento debe realizarse con pruebas de imagen⁸.

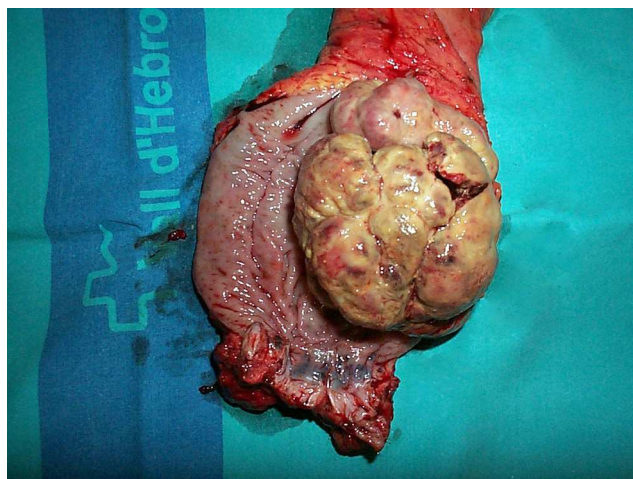


Figura 4 – Sarcoma rectal.

Linfomas

El linfoma gastrointestinal es raro, pero es la localización extraganglionar más frecuente de linfomas no Hodgkin (LNH). La afectación colorrectal es más rara que la gástrica y la del intestino delgado. Se considera que el linfoma es primario cuando no hay afectación sistémica, es decir, en ausencia de adenopatías periféricas, sin afectación linfática mediastínica, con estudio hematológico en sangre periférica y biopsia de médula ósea normales, con adenopatías localizadas únicamente en la proximidad de la lesión y sin afectación hepática ni esplénica^{78,79}.

El linfoma rectal secundario es un proceso generalizado con afectación rectal por metástasis ganglionares. La diferenciación entre linfoma primario y secundario es importante ya que el tratamiento y pronóstico son distintos. El tratamiento del linfoma secundario es quimioterápico y la supervivencia a 5 años es del 15%¹.

En el recto, pueden presentarse todos los subtipos histológicos de linfomas, pero la mayor parte de los linfomas primarios son LNH de células B⁷⁹⁻⁸¹, con sus diferentes variantes: de células B grandes, de células del manto, folicular, de Burkitt y tipo *mucosa-associated lymphoid tissue* (MALT)^{78,82,83}. La proporción de los diferentes subtipos varía según áreas geográficas⁷⁹. Los LNH de células T son más frecuentes en Oriente que en Occidente^{79,80}.

Diferentes factores se han implicado en la génesis de los linfomas gastrointestinales, generalmente asociados a inmunosupresión, como la infección HIV, enfermedad inflamatoria intestinal, trasplante de órganos o tratamiento con corticoides^{79,80}. También se han relacionado con agentes infecciosos, como el *H. pylori*, y otros más⁸⁰.

La edad media al diagnóstico es de 55 años^{78,79}. Los síntomas más frecuentes son dolor abdominal, pérdida de peso, cambio en el ritmo intestinal y rectorragia^{79,81}.

Aunque en el colon se presenta como una lesión polipoide, ulcerada o no, masa estenosante, poliposis segmentaria, o nodularidad mucosa^{79,80,83}, en el recto es más típica una masa homogénea, por engrosamiento concéntrico parietal, con estenosis de la luz^{39,84}. La existencia de adenopatías grandes y numerosas son sospechosas de linfoma⁷⁹. La biopsia endoscópica con estudio inmunohistoquímico dará el diagnóstico, aunque en muchos casos, el diagnóstico exacto preoperatorio puede ser difícil^{81,85-87}.

Debido al escaso número de pacientes y a los varios subtipos histológicos, no hay un tratamiento estandarizado de los linfomas colorrectales^{79,88}. Se puede utilizar una combinación de cirugía y quimioterapia, reservando la radioterapia a algunos casos^{82,83}.

La resección quirúrgica oncológica es el tratamiento habitual para los linfomas localizados^{78,79,81-83} ya que ofrece la posibilidad de cura sin tratamiento adyuvante y previene de las complicaciones como el sangrado, obstrucción o perforación^{82,85}.

La quimioterapia como tratamiento inicial se reserva habitualmente a pacientes con tumor localmente avanzado⁸¹ o enfermedad diseminada⁸³.

La quimioterapia adyuvante, tras la cirugía, se recomienda en linfomas agresivos o estadios avanzados^{79,85}. El régimen

quimioterápico más empleado es el CHOP (ciclofosfamida, doxorubicina, vincristina y prednisona)^{78,82,83,85,89}. Añadiendo un anticuerpo monoclonal anti CD-20, el rituximab, a este esquema clásico (R-CHOP), mejoran los resultados⁷⁹.

La radioterapia adyuvante podría tener algún papel en el control locorregional después de una resección incompleta^{82,83} o en casos de tumores quimiorresistentes⁷⁹.

Los raros linfomas MALT rectales han sido tratados de muy diversas formas. En algunos *Helicobacter pylori* positivos se ha utilizado con éxito la antibioterapia sola^{90,91}, en otros se ha empleado la radioterapia, la quimioterapia o la cirugía⁹².

La supervivencia a 5 años de los linfomas colorrectales está entre 25-57%, que es peor que la de los gástricos y la del intestino delgado⁸².

Carcinoma escamoso

El carcinoma escamoso es un tumor poco frecuente, que habitualmente se localiza en esófago y en ano. La afectación rectal es muy rara. En muchos casos los presuntos carcinomas escamosos rectales son, en realidad, una extensión de un carcinoma de ano⁹³. Ocasionalmente tienen un patrón histológico mixto y se denominan carcinoma adenoescamoso⁹⁴.

La media de edad es de 57 años y es algo más frecuente en mujeres que en hombres^{93,95}. No hay factores de riesgo claros, pero se ha encontrado asociado a enfermedades inflamatorias de recto, infecciones del virus del papiloma humano (HPV) y adenocarcinoma colorrectal⁹⁵.

Los síntomas son similares a los del adenocarcinoma de recto, siendo el más frecuente la rectorragia^{93,95}. Los hallazgos endoscópicos pueden mostrar desde una formación polipoide hasta un tumor ulcerado y estenosante⁹⁵. La biopsia dará el diagnóstico. Ocasionalmente puede existir dificultad para distinguirlo de un tumor pobremente diferenciado, pero la inmunohistoquímica puede caracterizar la lesión⁹⁵. Las citoqueratinas más útiles son CAM 5.2, AE1/AE3 y 34B12⁹⁵.

Para la estadificación se emplea la RM (fig. 5), TC y ecografía endorrectal. El antígeno de carcinoma de células escamosas es un marcador tumoral que está elevado en algunos de los pacientes. No se utiliza para el diagnóstico, pero sí puede utilizarse para monitorizar la respuesta o la progresión^{95,96}.

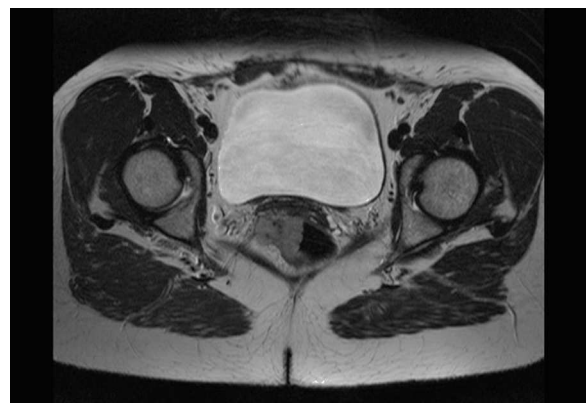

Figura 5 – Carcinoma escamoso de recto.

Clásicamente, el tratamiento habitual era el quirúrgico, seguido en algunos casos de quimio- o radioterapia adyuvante^{97,98}. En la última década, ante los buenos resultados de la quimiorradioterapia en el carcinoma escamoso de ano, se ha cuestionado este enfoque clásico⁹⁹ y, a pesar de no estar establecido un tratamiento estándar⁹³, hay una tendencia a modificar las pautas, convirtiéndose la quimiorradioterapia en el tratamiento inicial del carcinoma escamoso de recto, y reservándose la cirugía a la persistencia tumoral tras el tratamiento^{93,96,100,101}. Se utilizan las mismas pautas que han demostrado su eficacia en el carcinoma escamoso de ano⁹⁵. Se emplea una combinación de mitomicina-C con 5-fluorouracilo y radioterapia, con una dosis mínima de 45-50 Gy¹⁰²⁻¹⁰⁴. La valoración de la respuesta a la quimiorradioterapia se realiza a las 6-8 semanas de finalizado el tratamiento mediante rectoscopia con biopsia, RM o PET^{93,99-101}. Si hay respuesta clínica y radiológica completa se realizarán controles periódicos y, en caso de persistencia tumoral, se podrá reevaluar a las 4-6 semanas como se recomienda en el cáncer anal¹⁰⁴, con cirugía de rescate si se precisa, mediante resección anterior o amputación, en función de las características del tumor y del paciente⁹⁷.

Las series publicadas en el que el tratamiento inicial fue la quimiorradioterapia son escasas y con pocos casos, pero entre el 66 y el 100% mostraron respuesta completa y no precisaron de cirugía posterior^{93,96,99-101}. Tras respuesta completa se deberán seguir controles clínicos, con realización de biopsias rectales y controles radiológicos, que se irán espaciando progresivamente⁹⁹.

La supervivencia a 5 años es del 50% en el estadio II y desciende al 33% cuando hay afectación ganglionar⁹⁵.

Conclusiones

La rareza de estos tumores y su heterogéneo origen, tratamiento y pronóstico hacen que los especialistas clínicos puedan tener dificultades en el manejo de estos pacientes. Se recomienda un enfoque multidisciplinar en el que se incluyan patólogos, radiólogos, oncólogos, radioterapeutas y cirujanos.

Conflicto de intereses

Los autores declaran no tener ningún conflicto de intereses.

BIBLIOGRAFÍA

- Cuffy M, Abir F, Longo WE. Management of less common tumors of the colon: Rectum and anus. *Clin Colorectal Cancer*. 2006;5:327-33.
- Kang H, ÓConnell JB, Leonardi MJ, Maggard MA, Mc Gory ML, Ko CY. Rare tumors of the colon and rectum: A national review. *Int J Colorectal Dis*. 2007;22:183-9.
- Reickert CA. Uncommon colorectal neoplasms. *Clin Colon Rectal Surg*. 2011;24:127-8.
- Peralta EA. Rare anorectal neoplasms: Gastrointestinal stromal tumor, carcinoid and lymphoma. *Clin Colon Rectal Surg*. 2009;22:107-14.
- SEER.cancer.gov [página en Internet]. Bethesda, Maryland: US National Institutes of Health. [actualizada 20 Ago 2012. Consultada 10 Ene 2013]. Disponible en: http://www.seer.cancer.gov/csr/1975_2009_pops09/results_merged/sect_06_colon_rectum.pdf.
- The ESMO European Sarcoma Network Working Group. Gastrointestinal stromal tumours: ESMO clinical practice guidelines for diagnosis, treatment and follow-up. *Ann Oncol*. 2012;23 Suppl 7:vii49-55.
- Öberg K, Knigge U, Kwekkeboom D, Perren A. Neuroendocrine gastro-entero-pancreatic tumors: ESMO clinical practice guidelines for diagnosis, treatment and follow-up. *Ann Oncol*. 2012;23(Suppl 7):vii124-30.
- The ESMO European Sarcoma Network Working Group. Soft tissue and visceral sarcomas: ESMO clinical practice guidelines for diagnosis, treatment and follow-up. *Ann Oncol*. 2012;23 Suppl 7:vii92-9.
- Klimstra DS, Modlin IR, Coppola D, Lloyd RV, Suster S. The pathologic classification of neuroendocrine tumors. A review of nomenclature, grading and staging systems. *Pancreas*. 2012;39:707-12.
- Bosman F, Carneiro F, Hruban R, Theise N, editores. WHO Classification of Tumors of the Digestive System. Lyon: France: IARC Press. 2010.
- Rindi G, Kloppel G, Couvelard A, Komminoth P, Körner M, Lopes JM, et al. TNM sataging of midgut and hindgut (neuro) endocrine tumors: A consensus proposal including a grading system. *Virchows Arch*. 2007; 451:757-62.
- Caplin M, Sundin A, Nillson O, Baum RP, Klose KJ, Kelestimir F, et al. ENETS consensus guidelines for de management of patients with digestive neuroendocrine neoplasms: Colorectal neuroendocrine neoplasms. *Neuroendocrinology*. 2012;95:88-97.
- Kulke MH, Benson AB, Bergsland E, Berlin JD, Blaszkowsky LS, Choti MA, et al. Neuroendocrine tumors. *J Natl Compr Canc Netw*. 2012;10:724-64.
- NCCN.org [página en Internet]. Fort Washington, Pensilvania: Neuroendocrine tumors. Version 1. 2012. [Atualizada 20 Mar 2012. Citada 10 Ene 2013]. Disponible en: http://www.nccn.org/professionals/physician_gls/pdf/neuroendocrine.pdf.
- Modlin IM, Oberg K, Chung DC, Jensen RT, de Herder WW, Thakker RV. Gastroenteropancreatic neuroendocrine tumors. *Lancet Oncol*. 2008;9:61-72.
- Landry CS, Brock G, Scoggins CR, McMasters KM, Martin 2nd RC. A proposed staging system for rectal carcinoid tumors based on an analysis of 4701 patients. *Surgery*. 2008;144:460-6.
- Shields CJ, Tirt E, Winter DC. Carcinoid tumors of the rectum. A multi-institutional international collaboration. *Ann Surg*. 2010;252:750-5.
- Anthony LB, Strosberg JR, Klimstra DS, Maples WJ, ÓDorisio TM, Warner RRP, et al. The NANETS consensus guidelines for the diagnosis and management of gastrointestinal neuroendocrine tumors (nets): Well-differentiated nets of the distal colon and rectum. *Pancreas*. 2010;39:767-74.
- Konishi T, Watanabe T, Kishimoto J, Kotake K, Muto T, Nagawa H. Prognosis and risk factors of metastasis in colorectal carcinoids: Results of a nationwide registry over 15 years. *GUT*. 2007;56:863-8.
- Yoo SN, Yu CS, Shin US, Kim CW, Lim S-B, Kim JC. Clinicopathological characteristics of rectal carcinoids. *Int J Colorectal Dis*. 2010;25:1087-92.
- Mandair D, Caplin ME. Colonic and rectal NET's. *Best Pract Res Clin Gastroenterol*. 2012;26:775-89.
- Fahy BN, Tang LH, Klimstra D, Wong WD, Guillem JG, Paty PB, et al. Carcinoid of the Rectum Risk Stratification

- (CaRRS): A strategy for preoperative outcome assessment. *Ann Surg Oncol.* 2007;14:396-404.
23. Kobayashi K, Katsumata T, Yoshizawa S, Sada M, Igarashi M, Saigenji K, et al. Indications of endoscopic polypectomy for rectal carcinoid tumors and clinical usefulness of endoscopic ultrasonography. *Dis Colon Rectum.* 2005;48:285-91.
 24. Moore JR, Greenwell B, Nuckolls K, Schammel D, Schisler N, Schammel C, et al. Neuroendocrine tumors of the rectum: A 10-year review of management. *Am Surg.* 2011; 77:198-200.
 25. Onozato Y, Kakizaki S, Iizuka H, Sohara N, Mori M, Itoh H. Endoscopic treatment of rectal carcinoids tumors. *Dis Colon Rectum.* 2010;53:169-76.
 26. Kwaan MR, Goldberg JE, Bleday R. Rectal carcinoid tumors. Review of results after endoscopic and surgical therapy. *Arch Surg.* 2008;143:471-5.
 27. Sung HY, Kim SW, Kang WK, Kim SY, Jung C-K, Cho YK, et al. Long-term prognosis of an endoscopically treated rectal neuroendocrine tumor: A 10-year experience in a single institution. *Eur J Gastroenterol Hepatol.* 2012; 24:978-83.
 28. Lee SH, Park SJ, Kim HH, Ok KS, Kim JH, Jee SR, et al. Endoscopic resection for rectal carcinoid tumors: Comparison of polypectomy and endoscopic submucosal resection with band ligation. *Clin Endosc.* 2012;45:89-94.
 29. Pavel M, Baudin E, Couvelard A, Krenning E, Öberg K, Steinmüller T, et al. ENETS consensus guidelines for de management of patients with liver metastases from digestive neuroendocrine neoplasms of foregut, midgut, hindgut, and unknown primary. *Neuroendocrinology.* 2012;95:157-76.
 30. Strosberg JR, Coppola D, Klimstra DS, Phan AT, Kulke MH, Wiseman GA, et al. The NANETS consensus guidelines for the diagnosis and management of poorly differentiated (high-grade) extrapulmonary neuroendocrine carcinomas. *Pancreas.* 2010;39:780-99.
 31. Bernick PE, Klimstra DS, Shia J, Minsky B, Saltz L, Shi W, et al. Neuroendocrine carcinomas of the colon and rectum. *Dis Colon Rectum.* 2004;47:163-9.
 32. Vilallonga R, Espín E, López M, Landolfi S, Armengol M. Carcinomas neuroendocrinos de colon y recto. Experiencia de una unidad especializada en seis años. *Rev Esp Enferm Dig.* 2008;100:11-6.
 33. Brenner B, Shah MA, Gonen M, Klimstra DS, Shia J, Kelsen DP. Small-cell carcinoma of the gastrointestinal tract: A retrospective study of 64 cases. *Br J Cancer.* 2004;90:1720-6.
 34. Spiliopoulou P, Panwar U, Davidson N. Rectal small cell carcinoma: A case report and review of the literature. *Case Rep Oncol.* 2011;4:475-80.
 35. DeMatteo RP, Lewis JJ, Leung D, Mudan SS, Woodruff JM, Brennan MF. Two hundred gastrointestinal stromal tumors. Recurrence patterns and prognosis factors for survival. *Ann Surg.* 2000;231:51-8.
 36. Katz SC, DeMatteo RP. Gastrointestinal stromal tumors and leiomyosarcomas. *J Surg Oncol.* 2008;97:350-9.
 37. Gringol VP, Termuhlen PM. Gastrointestinal stromal tumor surgery and adjuvant therapy. *Surg Clin N Am.* 2011;91:1079-87.
 38. Chang T-C, Liang J-T, Lin B-R, Huang J. Oncological results for the surgical treatment of rectal gastrointestinal stromal tumor. *J Soc Colon Rectal Surgeon.* 2009;20:87-93.
 39. Kantawala KP, Sonavane SK, Menias CO, Pai RK. Atypical tumors of the rectum with pathologic correlation. *Curr Probl Diagn Radiol.* 2011;40:198-207.
 40. Gold JS, DeMatteo RP. Combined surgical and molecular therapy. The gastrointestinal stromal tumor model. *Ann Surgery.* 2006;244:176-84.
 41. Lamba G, Gupta R, Ambrale S, Liu D. Current management and prognostic features for gastrointestinal stromal tumor (GIST). *Exp Hematol Oncol.* 2012;1:14.
 42. Fernández JA, Sánchez-Cánovas ME, Parrilla P. Controversias en el tratamiento quirúrgico de los tumores del estroma gastrointestinal (GIST) primarios. *Cir Esp.* 2010;88:69-80.
 43. Poveda A, Artigas V, Casado A, Cervera J, García del Muro X, López-Guerrero JA, et al. Guía de práctica clínica en los tumores estromales gastrointestinales (GIST): Actualización 2008. *Cir Esp.* 2008;84 Supl 1:1-12.
 44. Tielen R, Verhoef C, van Coevorden F, Reyners AK, van Der Graaf WTA, Bonenkamp JJ, et al. Surgical management of rectal gastrointestinal stromal tumors. *J Surg Oncol.* 2013;107:320-3.
 45. Joensuu H, Vehtari A, Riihimäki T, Steigen SE, Plank L, Nilsson B, et al. Risk of recurrence of gastrointestinal stromal tumour after surgery: An analysis of pooled population-based cohorts. *Lancet Oncol.* 2012; 13:265-74.
 46. Arezzo A, Verra M, Morino M. Transanal endoscopic microsurgery after neoadjuvant therapy for rectal GIST. *Dig Liver Dis.* 2011;43:923-4.
 47. Miettinen M, Furlong M, Sarlomo-Rikala M, Burke A, Sobin LH, Lasota J. Gastrointestinal stromal tumors, intramural leiomyomas, and leiomyosarcomas in the rectum and anus. A clinicopathologic, immunohistochemical, and molecular genetic study of 144 cases. *Am J Surg Pathol.* 2001;25:1121-33.
 48. Baik SH, Kim NK, Lee CH, Lee KY, Sohn SK, Cho CH, et al. Gastrointestinal stromal tumor of the rectum: An analysis of seven cases. *Surg Today.* 2007;37:455-9.
 49. Matsushima K, Kayo M. Transsacral approach to resect a gastrointestinal stromal tumor in the rectum: Report of two cases. *Surg Today.* 2007;37:698-701.
 50. Gervaz P, Huber O, Bucher P, Sappino P, Morel P. Trans-sacral (Kraske) approach for gastrointestinal stromal tumour of the lower rectum: Old procedure for a new disease. *Colorectal Dis.* 2008;10:951-2.
 51. Hellan M, Maker VK. Transvaginal excision of a large rectal stromal tumor: An alternative. *Am J Surg.* 2006;191:121-3.
 52. Miettinen M, Lasota J. Gastrointestinal stromal tumors. Review on morphology, molecular pathology, prognosis, and differential diagnosis. *Arch Pathol Lab Med.* 2006;130:1466-78.
 53. DeMatteo RP, Gold JS, Saran L, Gönen M, Liau KH, Maki RG, et al. Tumor mitotic rate, size, and location independently predict recurrence after resection of primary gastrointestinal stromal tumor (GIST). *Cancer.* 2008;112:608-15.
 54. Reichardt P, Blay JY, Boukovinas I, Brodowicz T, Broto JM, Casali PG, et al. Adjuvant therapy in primary GIST: State-of-the-art. *Ann Oncol.* 2012;23:2776-81.
 55. Eisenberg BL, Trent JC. Adjuvant and neoadjuvant imatinib therapy: Current role in the management of gastrointestinal stromal tumors. *Int J Cancer.* 2011;129:2533-42.
 56. DeMatteo RP, Ballman KV, Antonescu CR, Maki RG, Pisters PW, Demetri GD, et al. Adjuvant imatinib mesylate after resection of localized, primary gastrointestinal stromal tumour: A randomized, double-blind, placebo-controlled trial. *Lancet.* 2009;373: 1097-104.
 57. Rutkowski P, Bylina E, Wozniak A, Nowecki ZI, Osuch C, Matlok M, et al. Validation of the Joensuu risk criteria for primary respectable gastrointestinal stromal tumour. The impact of tumour rupture on patient outcomes. *Eur J Surg Oncol.* 2011;37:890-6.

58. Joensuu H, Eriksson M, Sundby Hall K, Hartmann JT, Pink D, Schütte J, et al. One vs three years of adjuvant imatinib for operable gastrointestinal stromal tumor: A randomized trial. *JAMA*. 2012;307:1265.
59. Koontz MZ, Visser BM, Kunz PL. Neoadjuvant imatinib for borderline resectable GIST. *J Natl Compr Canc Netw*. 2012;10:1477-82.
60. Wang J-P, Wang T, Huang M-J, Wang L, Kang L, Wu XJ. The role of neoadjuvant imatinib mesylate therapy in sphincter-preserving procedures for anorectal gastrointestinal stromal tumor. *Am J Clin Oncol*. 2011;34:314-6.
61. Sjölund K, Andersson A, Nilsson E, Nilsson O, Ahlman H, Nilsson B. Downstaging treatment with tyrosine kinase inhibitors in patients with advanced gastrointestinal stromal tumors improved respectability. *World J Surg*. 2010;34:2090-7.
62. Machlenkin S, Pinski I, Tulchinsky H, Ziv Y, Sayfan J, Duek D, et al. The effect of neoadjuvant Imatinib therapy on outcome and survival after gastrointestinal stromal tumour. *Colorectal Dis*. 2011;13:110-5.
63. Fiore M, Palassini E, Fumagalli E, Pilotti S, Tamborini E, Stacchiotti S, et al. Preoperative imatinib mesylate for unresectable or locally advanced primary gastrointestinal stromal tumors (GIST). *Eur J Surg Oncol*. 2009;35:739-45.
64. Haller F, Detken S, Schulten HJ, Happel N, Gunawan B, Kuhlitz J, et al. Surgical management after neoadjuvant imatinib therapy in gastrointestinal stromal tumours (GISTs) with respect to imatinib resistance caused by secondary KIT mutations. *Ann Surg Oncol*. 2007;14:526-32.
65. De Azevedo CR, Paiva@Jr. TF, Rossi BM, Guimarães GC, de Sousa Begnami MD, Oliveira TB. Pathologic complete response with neoadjuvant imatinib for locally advanced pelvic GIST. *Int J Clin Oncol*. 2011;16:279-83.
66. Fernández JA, Parrilla P. Tratamiento quirúrgico del GIST avanzado en la era del imatinib. *Cir Esp*. 2009;86:3-12.
67. Theodoropoulos DG. Gastrointestinal tumors of the colon and rectum. *Clin Colon Rectal Surg*. 2011;24:161-70.
68. Lai ECH, Lau SHY, Lau WY. Current management of gastrointestinal stromal tumors. A comprehensive review. *Int J Surg*. 2012;10:334-40.
69. Chou C-L, Chang S-C, Lin T-C, Chen W-S, Jiang J-K, Wang H-S, et al. Clinical analysis and surgical results of primary colorectal Sarcoma. *J Soc Colon Rectal Surgeon*. 2010;21:161-8.
70. Aggarwal G, Sharma S, Zheng M, Reid MD, Crosby JH, Chamberlain SM, et al. Primary leiomyosarcomas of the gastrointestinal tract in the post-gastrointestinal stromal era. *Ann Diagn Pathol*. 2012;16:532-40.
71. Kenney RJ, Cheney R, Stull MA, Kraybill W. Soft Tissue sarcomas: Current management and future directions. *Surg Clin N Am*. 2009;89:235-47.
72. Zbar AP, Sokolowsky N, Sandiford N, Prussia PR. Leiomyosarcoma of the rectum. A report of two cases and review of the literature. *West Indian Med*. 2004; 53:122-5.
73. Ahmad A, Jamieson T, Balsitis M, Diament R. Radiation-induced angiosarcoma of the rectum: A case report and review of literature. *Colorectal Dis*. 2008; 10:847-78.
74. Basu I, Lemonas P. Leiomyosarcoma of the rectum following pelvic irradiation: A difficult histological diagnosis. *An R Coll Surg Engl*. 2012;94:e44-5.
75. Freedberg DE, Bao F, Stein J. Rectal leiomyosarcoma after pelvic irradiation. *Clin Gastroenterol Hepatol*. 2013;11:A28.
76. Rivero M, García M, Sanz P, Vázquez M, Fernández MT, García MT, et al. Sarcoma de Kaposi con afectación colorrectal y del canal anal. *Gastroenterol Hepatol*. 2010;33:508-11.
77. Luna-Pérez P, Rodríguez DF, Luján L, Alvarado I, Kelly J, Rojas ME, et al. Colorectal sarcoma: Analysis of failure patterns. *J Surg Oncol*. 1998;69:36-40.
78. Dionigi G, Annoni M, Rovera F, Boni L, Villa F, Castano P, et al. Primary colorectal lymphomas: Review of the literature. *Surg Oncol*. 2007;16:S169-71.
79. Stanojevic GZ, Nestorovic MD, Brankovic BR, Stojanovic MP, Jovanovic MM, Radojkovic MD. Primary colorectal lymphoma: An overview. *World J Gastrointest Oncol*. 2011;3:14-8.
80. Ghimire P, Wu G-Y, Zhu L. Primary gastrointestinal lymphoma. *World J Gastroenterol*. 2011;17:697-707.
81. Cai S, Cannizzo F, Bullard Dunn KM, Gibbs JF, Czuczman M, Rajput A. The role of surgical intervention in non-Hodgkin' lymphoma of the colon and rectum. *An J Surg*. 2007;193:409-12.
82. Wong MTC, Eu KW. Primary colorectal lymphomas. *Colorectal Dis*. 2006;8:586-91.
83. Times M. Colorectal lymphoma. *Clin Colon Rectal Surg*. 2011;24:135-41.
84. Bilsel Y, Balik E, Yamaner S, Bugra D. Clinical and therapeutic considerations of rectal lymphoma: A case report and literature review. *World J Gastroenterol*. 2005;11:460-1.
85. Drolet S, Maclean AR, Stewart DA, Dixon E, Paolucci EO, Buie WD. Primary colorectal lymphoma-Clinical outcomes in a population-based series. *J Gastroenterol Surg*. 2011;15:1851-7.
86. Martín G, Bernal JC, Landete F, Salvador A, Iranzo V. Linfoma rectal primario: Caso clínico y revisión de la literatura médica. *Cir Esp*. 2010;88:191-2.
87. Avilés A, Neri N, Huerta-Guzman J. Large bowel lymphoma: An análisis of pronostic factors and therapy in 53 patients. *J Surg Oncol*. 2002;80:111-5.
88. Musallam K, Hatoum HA, Barada K, Taher AT, Salem ME, Malek EM, et al. Primary colorectal lymphoma. *Med Oncol*. 2010;27:247-54.
89. Quayle FJ, Lowney JK. Colorectal lymphoma. *Clin Colon Rectal Surg*. 2006;19:49-53.
90. Niino D, Yamamoto K, Tsuruta O, Maeda T, Yakushijin Y, Aoki R, et al. Regression of rectal mucosa-associated lymphoid tissue (MALT) lymphoma after antibiotic treatments. *Pathol Inter*. 2010;60:438-42.
91. Matsumoto T, Lida M, Shimizu M. Regression of mucosa-associated lymphoid-tissue lymphoma of rectum after eradication of *Helicobacter pylori*. *Lancet*. 1997; 350:115-6.
92. Foo M, Chao MWT, Gibbs P, Guiney M, Jacobs R. Successful treatment of mucosa-associated lymphoid tissue lymphoma of the rectum with radiation therapy: Report of a case. *Dis Colon Rectum*. 2008;51:1719-23.
93. Yeh J, Hastings J, Rao A, Abbas MA. Squamous cell carcinoma of the rectum: A single institution experience. *Tech Coloproctol*. 2012;16:349-54.
94. Frizelle FA, Hobday KS, Batts KP, Nelson H. Adenosquamous and squamous carcinoma of the colon and upper rectum. A clinical and histopathologic study. *Dis Colon Rectum*. 2001;44:341-6.
95. Dyson T, Draganov P. Squamous cell cancer of the rectum. *World J Gastroenterol*. 2009;15:4380-6.
96. Rasheed S, Yap T, Zia A, Mc Donald PJ, Glynne-Jones R. Chemo-radiotherapy: An alternative to surgery for squamous cell carcinoma of the rectum-report of six patients and literature review. *Colorectal Dis*. 2009; 11:191-7.
97. Nahas CSR, Shia J, Joseph R, Schrag D, Minsky BD, Weiser MR, Guillen JG, et al. Squamous-cell carcinoma of the rectum: A rare but curable tumor. *Dis Colon Rectum*. 2007;50:1393-400.

98. Gelas T, Peyrat P, Francois Y, Gerard JP, Baulieux J, Gilly FN, et al. Primary squamous-cell carcinoma of the rectum. Report of six cases and review of the literature. *Dis Colon Rectum*. 2002;45:1535-9.
99. Clark J, Cleator S, Goldin R, Lowdell C, Darzi A, Ziprin P. Treatment of primary rectal squamous cell carcinoma by primary chemoradiotherapy: Should surgery still be considered a standard of care. *Eur J Cancer*. 2008;44:2340-3.
100. Tronconi MC, Carnaghi C, Bignardi M, Doci R, Rimassa L, Di Rocco M, et al. Rectal squamous cell carcinoma treated with chemoradiotherapy: Report of six cases. *Int J Colorectal Dis*. 2010;25:1435-9.
101. Wang MLC, Heriot A, Leong T, Ngan SY. Chemoradiotherapy in the management of primary squamous-cell carcinoma of the rectum. *Colorectal Dis*. 2009;13:296-301.
102. Steele SR, Varma MG, Melton GB, Ross HM, Rafferty JF, Buie WD, et al. Practice parameters for anal squamous neoplasms. *Dis Colon Rectum*. 2012;55:735-49.
103. Glynne-Jones R, Northover JMA, Cervantes A. Anal cancer: ESMO clinical practice guidelines for diagnosis, treatment and follow-up. *Ann Oncol*. 2010;21 Suppl 5:v87-92.
104. Benson AB, Arnoletti JP, Bekaii-Saab T, Chan E, Chen YJ, Choti MA, et al. Anal carcinoma, version 2.2012: Featured updates to the NCCN guidelines. *J Natl Compr Canc Netw*. 2012;10:449-54.