

La imagen del mes

Pseudoaneurisma de la arteria cervical transversa tras esofagectomía McKeown



Transverse cervical artery pseudoaneurysm after McKeown esophagectomy

Sandra Lopez Gordo*, Anna Muñoz Campaña, Mónica Miró y Leandre Farràn

Unidad de Cirugía Esofagogastrica, Servicio de Cirugía General y del Aparato Digestivo, Hospital Universitario de Bellvitge, Barcelona, España

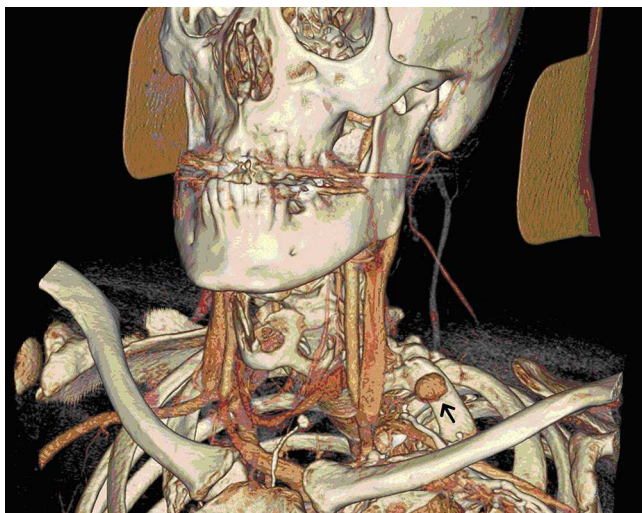


Figura 1

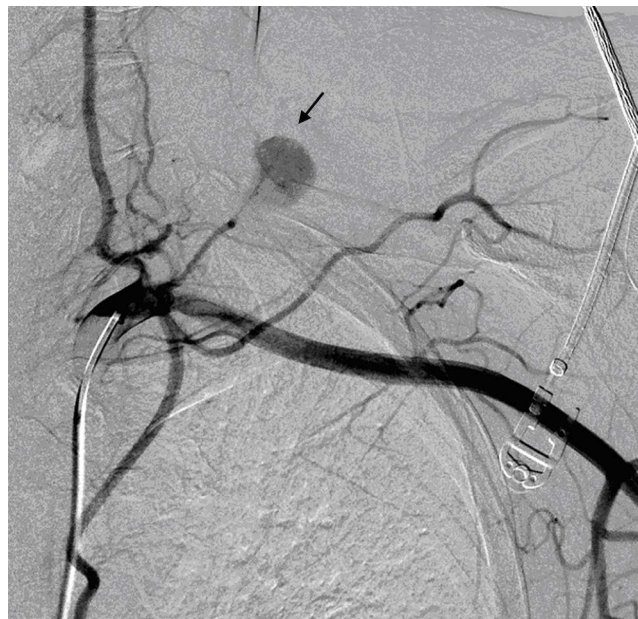

Figura 2

Varón de 52 años, diagnosticado de adenocarcinoma de esófago distal sobre esófago de Barrett, cT3N+M0. Se trató con quimioterapia y radioterapia neoadyuvante y esofagectomía en 3 campos según técnica de McKeown. A los 30 días del alta hospitalaria fue diagnosticado de una tumoración laterocervical izquierda. Se realizó ecografía que demostró una tumoración vascular y se completó el estudio con una angio-TC (fig. 1) que reveló un pseudoaneurisma parcialmente trombosado de la arteria cervical transversa izquierda. Se llevó a cabo una embolización selectiva del mismo (fig. 2) con evolución satisfactoria. El pseudoaneurisma de la arteria cervical transversa es una complicación infrecuente pero a considerar tras la linfadenectomía cervical.

* Autor para correspondencia.

Correo electrónico: sandra.lopezgordo@gmail.com (S. Lopez Gordo).

0009-739X/\$ - see front matter © 2013 AEC. Publicado por Elsevier España, S.L. Todos los derechos reservados.

<http://dx.doi.org/10.1016/j.ciresp.2013.12.010>