

La imagen del mes

Eventración hepática tras esternotomía



Hepatic herniation after sternotomy

Arantza Olaizola Ayerdi^{a,*}, Enrique Cormenzana Lizarribar^a, Julio César Zeballos Quiroz^a
y José Ángel Torena Ibarguren^b

^a Servicio de Cirugía General, Hospital Comarcal del Bidasoa, Hondarribi, España

^b Servicio de Radiología, Hospital Comarcal del Bidasoa, Hondarribi, España

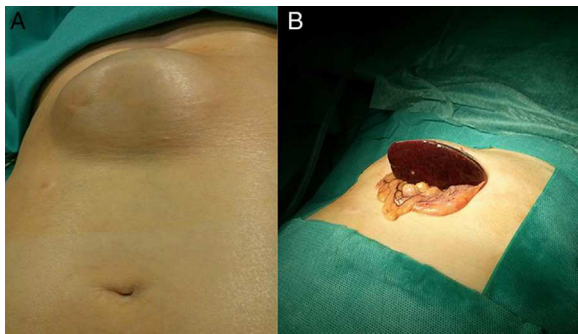


Figura 1

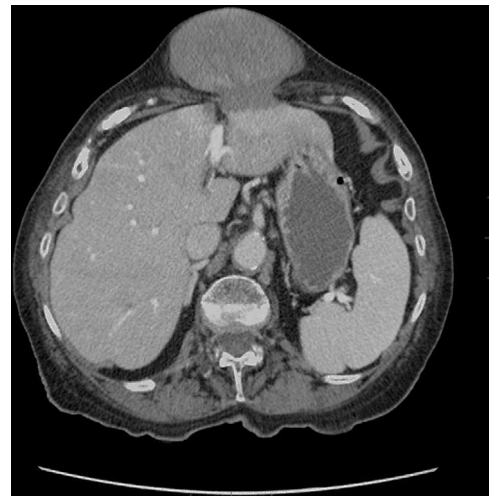

Figura 2

Mujer de 90 años con antecedentes de HTA, ACFA y esternotomía para sustitución valvular en 2008. Refiere bultoma subxifoideo desde la esternotomía que se descartó intervenir, dada la edad de la paciente. Consulta por vómitos y dolor epigástrico, presentando a la exploración eventración subxifoidea (fig. 1) irreductible que contiene lo que parece el hígado. Analítica: destacan GPT 234 U/L y GOT 141 U/L. La TAC abdominal (fig. 2) muestra herniación parcial del lóbulo hepático izquierdo con compromiso vascular. Es intervenida de urgencia, realizándose laparotomía, reducción del hígado herniado y reparación del defecto con malla bicapa intraperitoneal. Es dada de alta al 4.º día postoperatorio.

Diagnóstico: eventración hepática tras esternotomía.

* Autor para correspondencia.

Correo electrónico: arantza.olaizolaayerdi@osakidetza.net (A. Olaizola Ayerdi).

0009-739X/\$ – see front matter © 2014 AEC. Publicado por Elsevier España, S.L.U. Todos los derechos reservados.

<http://dx.doi.org/10.1016/j.ciresp.2014.02.007>