

## La imagen del mes

### Litopedion

### Lithopedion



Fernando Bazan \*, Aleksandar Radosevic, Guadalupe Aguilar y Juan Sanchez

Servicio de Radiodiagnóstico, Hospital del Mar, Barcelona, España

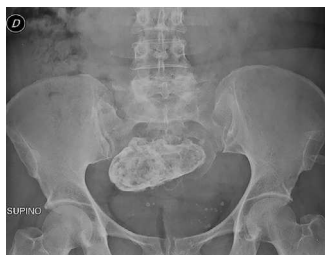

Figura 1

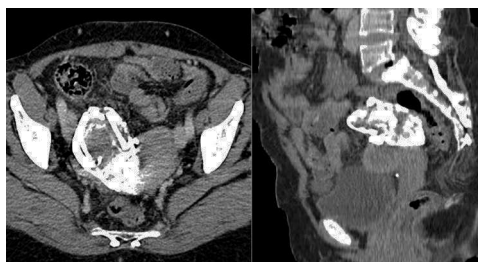


Figura 2

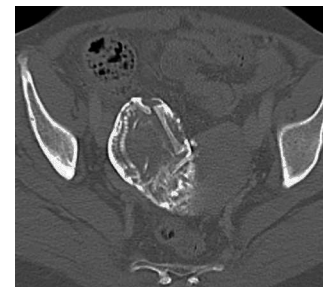

Figura 3

Mujer de 48 años, con antecedente de embarazo ectópico derecho operado hace 25 años, que acude por coxalgia en cuyas radiografías (fig. 1) se identifica una masa hipogástrica calcificada. Se realiza un TC por sospecha de mioma calcificado, teratoma, quiste hidatídico o textiloma; se reconoce una tumoración calcificada de  $9,5 \times 5,2$  cm adyacente al borde laterosuperior derecho uterino (fig. 2), que en ventana ósea corresponde a un esqueleto fetal de 24 semanas aproximadamente (fig. 3), compatible con litopedion de gestación extrauterina.

La paciente está en espera de cirugía, dado que las posibles complicaciones son sobreinfección, obstrucción intestinal, fistulización y hemorragia.

### Financiación

Los autores declaran no haber precisado de financiación para la realización de este artículo.

### Conflicto de intereses

Los autores declaran no tener ningún conflicto de intereses.

\* Autor para correspondencia.

Correo electrónico: [ferx.bazan@gmail.com](mailto:ferx.bazan@gmail.com) (F. Bazan).

<http://dx.doi.org/10.1016/j.ciresp.2014.03.006>

0009-739X/© 2014 AEC. Publicado por Elsevier España, S.L.U. Todos los derechos reservados.