

La imagen del mes

Rotura de aneurisma de la arteria cólica media



Rupture of an aneurysm of the middle colic artery

Isabel Belda González ^{a,*}, Daniel Soliva Martínez ^a, María Esther Blanco López ^a
y Pedro José Yunta Abarca ^b

^a Servicio de Radiodiagnóstico, Hospital Virgen de la Luz, Cuenca, España

^b Servicio de Cirugía General y del Aparato Digestivo, Hospital Virgen de la Luz, Cuenca, España

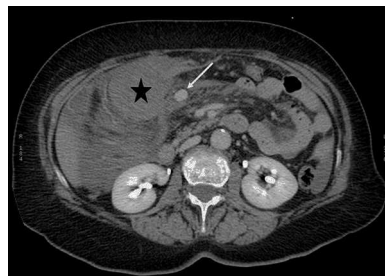

Figura 1

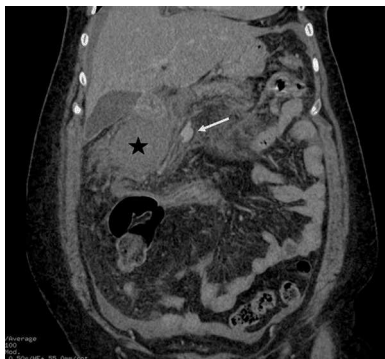

Figura 2

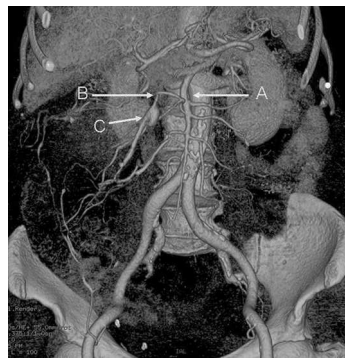

Figura 3

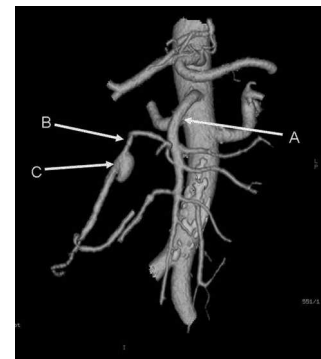


Figura 4

Mujer de 67 años, que acude a urgencias por epigastralgia de 24 h de evolución, con cuadro de síncope con hipotensión que se recupera con sueroterapia. Se realiza ecografía y TC abdominal apreciándose importante hemoperitoneo, hematoma en la región de cabeza pancreática (figs. 1 y 2; hematoma [*] y aneurisma [flecha]) y aneurisma de la arteria cólica media (figs. 3 y 4; arteria mesentérica superior [A], arteria cólica media [B] y aneurisma de la arteria cólica media [C]). La paciente presenta inestabilidad hemodinámica decidiéndose laparotomía exploradora urgente, encontrando hemoperitoneo masivo y aneurisma fusiforme de la arteria cólica media, roto en su vertiente craneal y sangrando activamente, se realiza ligadura del mismo, quedando el colon con buen aspecto. La paciente evoluciona favorablemente.

* Autor para correspondencia.

Correos electrónicos: isa_belda@yahoo.es, tenguardia@hotmail.com (I. Belda González).

<http://dx.doi.org/10.1016/j.ciresp.2014.02.020>

0009-739X/© 2014 AEC. Publicado por Elsevier España, S.L.U. Todos los derechos reservados.