

La imagen del mes

Tratamiento endovascular de una hemorragia digestiva grave por aneurisma de la arteria hepática derecha secundaria al decúbito de una prótesis biliar endoscópica



Endovascular treatment of severe gastrointestinal bleeding due to a right hepatic artery aneurysm caused by erosion of an endoscopic biliary prosthesis

Alberto Titos García*, José Manuel Aranda Narváez,
Cristina Rodríguez Silva y Julio Santoyo Santoyo

Servicio de Cirugía General, Digestiva y Trasplantes, Hospital Regional Universitario, Málaga, España

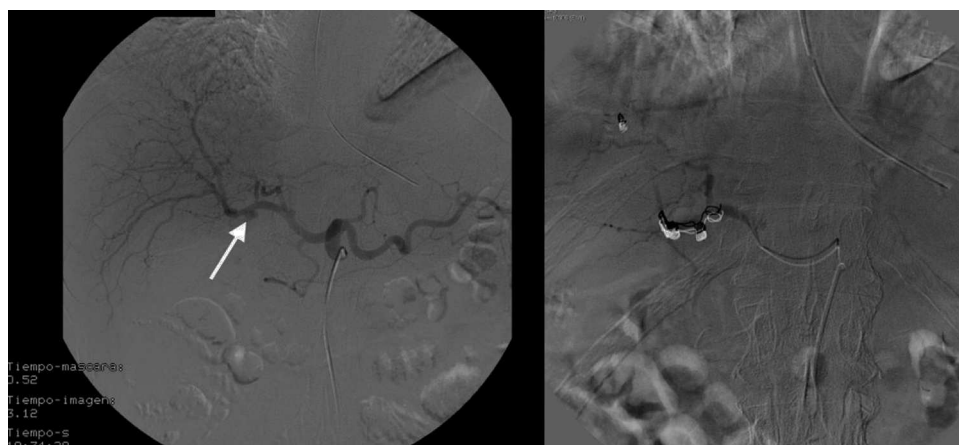


Figura 1

Varón de 55 años con ictericia obstructiva en el contexto de hepatopatía alcohólica y pancreatitis crónica al que se realiza CPRE con esfinterotomía y prótesis biliar plástica. Reingresó por hematemesis e ictericia con nueva CPRE, observando sangrado por papila y prótesis migrada que se recambia por una recubierta. Nuevo reingreso por hematemesis y shock, observando en gastroscopia sangrado procedente de la vía biliar y prótesis migrada, que se retira. Se realiza arteriografía, evidenciándose sangrado por aneurisma de arteria hepática derecha secundario a decúbito de la prótesis, que se emboliza con coils con resolución del cuadro hemorrágico (fig. 1).

* Autor para correspondencia.

Correo electrónico: albertotitos@hotmail.com (A. Titos García).

<http://dx.doi.org/10.1016/j.ciresp.2014.04.001>

0009-739X/© 2014 AEC. Publicado por Elsevier España, S.L.U. Todos los derechos reservados.