

4. Ihama Y, Miyazaki T, Fuke C, Ihama Y, Matayoshi R, Kohatsu H, et al. An autopsy case of a primary aortoenteric fistula: A pitfall of the endoscopic diagnosis. *World J Gastroenterol.* 2008;14:4701-4.
5. Martínez Vieira A, Sousa Vaquero JM, Bernal Bellido C, Pérez Andrés M, Álamo Martínez JM, Docobo Durántez F. Fistula aortoduodenal primitiva. *Rev Esp Enferm Dig.* 2007; 99:173-4.
6. Alzobydi AH, Guraya SS. Primary aortoduodenal fistula: A case report. *World J Gastroenterol.* 2013;19:415-7. 21.
7. Delgado J, Jotkowitz AB, Delgado B, Makarov V, Mizrahi S, Szendro G. Primary aortoduodenal fistula: Pitfalls and success in the endoscopic diagnosis. *Eur J Intern Med.* 2005;16:363-5.
8. Morales Ruiz J, Selfa Muñoz A, Salmerón Escobar J. Shock hipovolémico por fistula aortoentérica: una causa inusual de hemorragia digestiva. *Gastroenterol Hepatol.* 2001; 34:586-7.
9. Vu QD, Menias CO, Bhalla S, Peterson C, Wang LL, Balfé DM. Aortoenteric fistulas: CT features and potencial mimics. *Radiographics.* 2009;29:197-209.
10. Cendan JC, Thomas JB, Seeger JM. Twenty-one cases of aorto- enteric fistula: Lessons for the general surgeon. *Am Surg.* 2004;70:583-7.
11. Rodrigues dos Santos C, Casaca R, Mendes de Almeida JC, Mendes-Pedro L. Enteric repair in aortoduodenal fistulas: A forgotten but often lethal player. *Ann Vasc Surg.* 2013. pii: S0890-5096(13)00497-4. doi: 10.1016/j.avsg.2013.09.004..
12. Shapiro M, Addis M, Ellozy SH, Carroccio A, Teodorescu VJ, Marin ML. Successful endovascular treatment of bleeding aortoenteric fistula: A case report. *Ann Vasc Surg.* 2006; 22:1-3.

Elena Romera Barba*, Ainhoa Sánchez Pérez,
Julia Bertelli Puche, Carlos Duque Pérez
y José Luis Vazquez Rojas

Servicio de Cirugía General, Hospital General Universitario Santa Lucía, Cartagena, España

* Autor para correspondencia.

Correo electrónico: percentila@hotmail.com
(E. Romera Barba).

<http://dx.doi.org/10.1016/j.ciresp.2014.05.011>
0009-739X/

© 2014 AEC. Publicado por Elsevier España, S.L.U. Todos los derechos reservados.

Técnica de «stent in stent» en la hiperplasia benigna del esófago. Complicaciones y tratamiento del manejo de las fístulas tras gastrectomía vertical[☆]



“Stent in stent” technique for oesophageal benign hyperplasia. Complications and treatment of fistulas after sleeve gastrectomy

Introducción

Con el auge de la gastrectomía vertical (GV) en el tratamiento de la obesidad mórbida, las complicaciones asociadas a este procedimiento aumentan¹. Entre las más frecuentes tenemos la fuga de la línea de grapas, con su consecuente fístula¹⁻³. Estas fugas son características del tercio proximal del estómago y presentan sus características particulares. Diversas publicaciones describen algoritmos para el tratamiento de las fístulas tras GV. Algunas recomiendan endoprótesis esófago-gástricas en aquellos casos en que las condiciones del paciente permiten un manejo conservador²⁻⁵. El uso de estas endoprótesis pretende el aislamiento del punto de fuga, que permite un cierre más temprano. No obstante, el uso de las prótesis no está exento de

complicaciones tales como: migración y atrapamiento del stent, obstrucción del tránsito de alimentos, disfagia, sialorrea, hemorragia e inclusive perforación esofágica⁵.

Caso clínico

Mujer de 49 años con obesidad mórbida en quien se realizó una GV laparoscópica, sin incidencias postoperatorias. Dos meses después de la cirugía presentó fiebre intermitente durante una última semana, sin otra sintomatología asociada. Las pruebas revelaron leucocitosis y PCR elevada. Un TC abdominal mostró un absceso en la región subhepática. Se intentó drenaje percutáneo del absceso; pero, durante el procedimiento la paciente se inestabilizó y presentó hematemesis y signos de shock séptico, por lo que se la trasladó a quirófano para realizar una laparotomía exploradora. Se drenó el absceso a lo largo de la línea de grapas sin poder objetivar fuga alguna, así que se realizó una endoscopia intraoperatoria que evidenció el punto de disrupción. Con este hallazgo, se colocó un stent de metal

[☆] Manuscrito presentado como Póster en la Reunión Nacional de la Sección de Cirugía Endoscópica, del 24 al 26 de abril de 2013, Murcia.

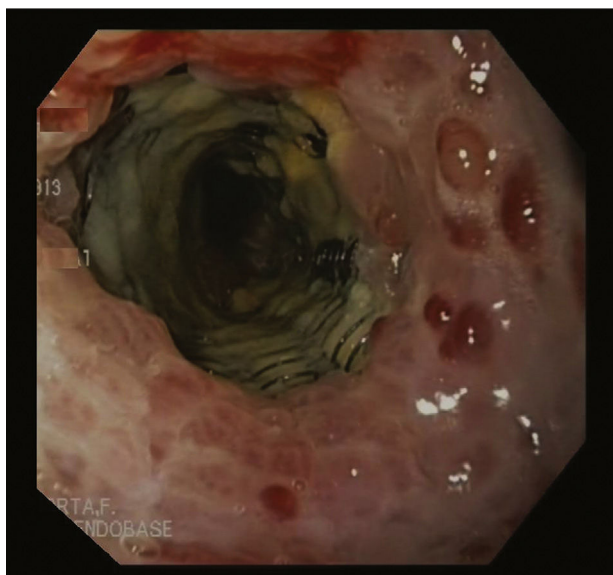


Figura 1 – Atrapamiento del stent.

parcialmente cubierto Ultraflex[®] (Boston Scientific[®]) 12 cm de longitud y 18 mm de diámetro. Cuatro semanas más tarde, se citó para retirar la prótesis, pero el procedimiento no resultó puesto que ambos extremos del stent estaban cubiertos por tejido hiperplásico de manipulación compleja por el riesgo de perforación esofágica (fig. 1). Por tanto, se aplicó la técnica del «stent in stent» colocando de forma coaxial una nueva prótesis totalmente recubierta Polyflex[®] (Boston Scientific[®]) con el objetivo de obtener la necrosis del tejido hiperplásico. A los 15 días, una nueva endoscopia reveló que el primer stent se había separado de la pared y se procedió a extraer ambas prótesis (fig. 2). La paciente evolucionó favorablemente y recibió el alta 3 días después.

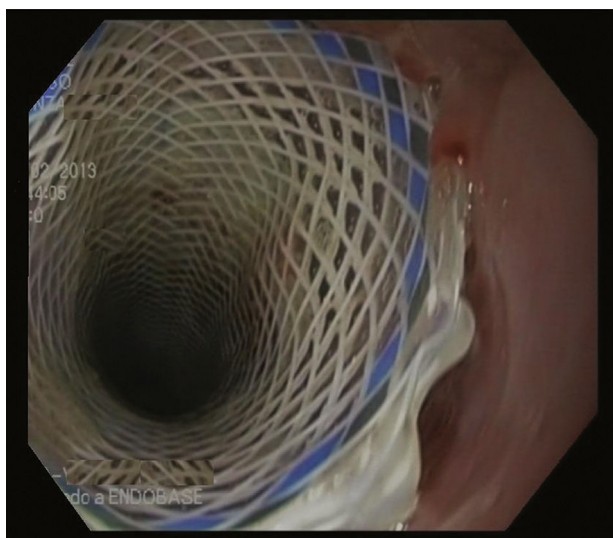


Figura 2 – Liberación de ambas prótesis.

Discusión

El uso de endoprótesis en el esófago se acepta de forma extendida en el tratamiento paliativo de enfermedad maligna del esófago. En estas situaciones, la finalidad es conservar paso a través de la luz del esófago y no es infrecuente observar nuevas obstrucciones de dicha luz en el stent, que se atribuyen a la progresión del tumor. No obstante, cuando estos dispositivos son utilizados en situaciones donde no subyace una neoplasia, el desarrollo de tejido redundante suele estar relacionado con una reacción a cuerpo extraño^{5,6}. Este fenómeno ocurre como resultado de un estímulo local que genera la proliferación de tejido de granulación. La incidencia de esta hiperplasia benigna de la mucosa ha aumentado con el uso de stent en enfermedad benigna⁷⁻⁹. Aunque estos casos carecen de confirmación patológica, generan dudas en el manejo de las fístulas tras GV, ya que el grado de atrapamiento de las endoprótesis no es siempre evidente, y el riesgo de perforación esofágica es latente.

El origen de esta hiperplasia está insuficientemente descrito y existen diferentes opiniones. Muchos endoscopistas sugieren que se debe al tipo de stent utilizado, ya que este fenómeno es más evidente con las prótesis metálicas que en aquellos con cubierta de plástico⁸. De hecho, la cubierta de plástico se considera una ventaja en la evolución de los stent pues fue creada con el objetivo de inducir menor reacción local. Sin embargo, existen estudios que plantean que la hiperplasia aparece sin relación con la presencia o no de la cubierta de plástico y citan algunos mecanismos causantes de este fenómeno como son: erosiones durante la colocación del stent, la presión circunferencial al colocar la prótesis, el diámetro de la endoprótesis, etc.⁹. Los endoscopistas coinciden en que el tiempo de permanencia de las prótesis en el organismo es importante, ya que en enfermedad benigna, períodos prolongados del stent en contacto con la mucosa esofágica es determinante en la aparición de complicaciones, con lo cual es recomendable retirarlas lo antes posible⁷⁻⁹.

Cuando se produce un caso de hiperplasia benigna, la eliminación del stent puede ser un procedimiento de riesgo, ya que en la extracción del stent están descritas perforaciones esofágicas⁹. Existen varios enfoques para resolver esta complicación con el menor daño posible. Así pues, la técnica del «stent in stent» es la que mejor aceptación ha obtenido entre endoscopistas¹⁰. Esta técnica implica la colocación de un stent recubierto de plástico en su totalidad por dentro del stent atrapado. Este segundo stent debe ser del mismo diámetro pero mayor longitud que el primero, con el fin de lograr una cierta presión sobre las áreas de hiperplasia de la mucosa en la primera endoprótesis, y así generar una necrosis del tejido redundante y como consecuencia la liberación de ambos stent. Algunos autores recomiendan extraer ambas prótesis pasados de 10 a 14 días después de realizar el «stent in stent»¹⁰.

Financiación

Para la realización de este manuscrito no se recibieron ayudas, becas ni financiación alguna.

BIBLIOGRAFÍA

- Serra C, Baltasar A, Andreo L, Pérez N, Bou R, Bengochea M, et al. Treatment of gastric leaks with coated self-expanding stents after sleeve gastrectomy. *Obes Surg*. 2007;17:866-72.
- Casella G, Soricelli E, Rizzello M, Trentino P, Fiocca F, Fantini A, et al. Nonsurgical treatment of staple line leaks after laparoscopic sleeve gastrectomy. *Obes Surg*. 2009;19:821-6.
- Salinas A, Baptista A, Santiago E, Antor M, Salinas H. Self-expandable metal stents to treat gastric leaks. *Surg Obes Relat Dis*. 2006;2:570-2.
- Márquez MF, Ayza MF, Lozano RB, Morales Mdel M, Díez JM, Poujoulet RB. Gastric leak after laparoscopic sleeve gastrectomy. *Obes Surg*. 2010;20:1306-11.
- Evrard S, Le Moine O, Lazaraki G, Dormann A, El Nakadi I, Devière J. Self-expanding plastic stents for benign esophageal lesions. *Gastrointest Endosc*. 2004;60:894-900.
- Eloubeidi MA, Talreja JP, Lopes TL, Al-Awabdy BS, Shami VM, Kalaleh M. Success and complications associated with placement of fully covered removable self-expandable metal stents for benign esophageal diseases. *Gastrointest Endosc*. 2011;73:673-81.
- Van Boeckel PG, Sijbring A, Vleggaar FP, Siersema PD. Systematic review: Temporary stent placement for benign rupture or anastomotic leak of the oesophagus. *Aliment Pharmacol Ther*. 2011;33:1292-301.
- Van Boeckel PG, Dua KS, Weusten BL, Schmits RJH, Surapaneni N, Timmer R, et al. Fully covered self-expandable metal stents (SEMS), partially covered SEMS and self-expandable plastic stents for the treatment of benign esophageal ruptures and anastomotic leaks. *BMC Gastroenterol*. 2012;12:19.
- Hirdes MMC, Vleggaar FP, Van der Linde K, Willems M, Totte E, Siersema PD. Esophageal perforation due to removal of partially covered self-expanding metal stents placed for benign perforation or leak. *Endoscopy*. 2011;43:156-9.
- Hirdes MM, Siersema PD, Houben MH, Weusten BL, Vleggaar FP. Stent-in-stent technique for removal of embedded esophageal self-expanding metal stents. *Am J Gastroenterol*. 2011;106:286-93.

Lorea Zubiaga^{a*}, Jaime Ruiz-Tovar^a, Javier Sola-Vera^b, Francisco Uceda^b y Rafael Calpena^a

^aUnidad de Cirugía Bariátrica y Metabólica, Servicio de Cirugía General y del Aparato Digestivo, Hospital General Universitario de Elche, Elche, Alicante, España

^bSección de Endoscopias, Unidad de Cirugía Bariátrica y Metabólica, Servicio de Medicina Digestiva, Hospital General Universitario de Elche, Elche, Alicante, España

* Autor para correspondencia.

Correo electrónico: loreazubiaga@gmail.com (L. Zubiaga).

<http://dx.doi.org/10.1016/j.ciresp.2014.04.008>
0009-739X/

© 2014 AEC. Publicado por Elsevier España, S.L.U. Todos los derechos reservados.

Primer tiempo laparoscópico en una cirugía hepática en 2 tiempos

Laparoscopic first stage in a two-stage hepatectomy

La resección de las metástasis hepáticas (MH) de cáncer colorrectal incrementa la supervivencia, pudiendo alcanzarse cifras del 50% a los 5 años¹⁻⁴. El gran problema es que solo un 20-25% de las MH son inicialmente resecables, habitualmente debido a un futuro volumen remanente hepático insuficiente⁴⁻⁸. En pacientes con MH inicialmente no resecables existen varias estrategias para incrementar la resecabilidad: partición *in situ*, quimioterapia neoadyuvante, combinación de cirugía y radiofrecuencia y la cirugía en 2 tiempos (*two-stage* [TS]) combinada con embolización portal ideada por Adam et al.^{1,4-8}.

En el primer tiempo del TS las metástasis localizadas en el futuro remanente, habitualmente el hígado izquierdo, son resecadas^{1,5-9}. Tras una embolización o ligadura portal se realiza una segunda cirugía efectuando hepatectomía mayor del lóbulo embolizado^{1,5-8}. Habitualmente los TS se han realizado mediante abordaje laparotómico. Presentamos nuestra experiencia en abordaje laparoscópico del primer tiempo del TS.

Presentamos los resultados de los pacientes intervenidos con una estrategia TS en los que se haya realizado el primer tiempo por abordaje laparoscópico en el periodo comprendido entre enero de 2007 y diciembre de 2012. Se han intervenido 57 pacientes con MH, y 6 de ellos fueron intervenidos mediante una estrategia TS (10,5%). Todos eran pacientes con MH sincrónicas bilobares en los que tras volumetría en la TAC no había remanente suficiente para hacer cirugía hepática en un solo tiempo (< 30%).

En 3 pacientes el primer tiempo de la cirugía fue realizado por abordaje laparoscópico. En los otros 3 pacientes fue realizado mediante laparotomía por la localización anatómica de las MH. Las características clínicas de los pacientes intervenidos por laparoscopia se presentan en la **tabla 1**. Todas las resecciones hepáticas fueron realizadas en posición de litotomía Trendelenburg invertido 20°. El abordaje fue mediante 3 trocares, uno de 5 mm en el hipocondrio derecho, uno de 11 mm en el ombligo y uno de 12 mm en el hipocondrio izquierdo. Las cirugías realizadas fueron: 2 resecciones