

La imagen del mes

Obstrucción intestinal causada por hernia supravesical interna



Intestinal obstruction due to internal supravesical hernia

Pedro Antonio Sánchez Fuentes*, Cristina García Zamora, Antonio Piñero Madrona y Pascual Parrilla Paricio

Servicio de Cirugía General y Digestiva, Hospital Clínico Universitario Virgen de la Arrixaca, Murcia, España

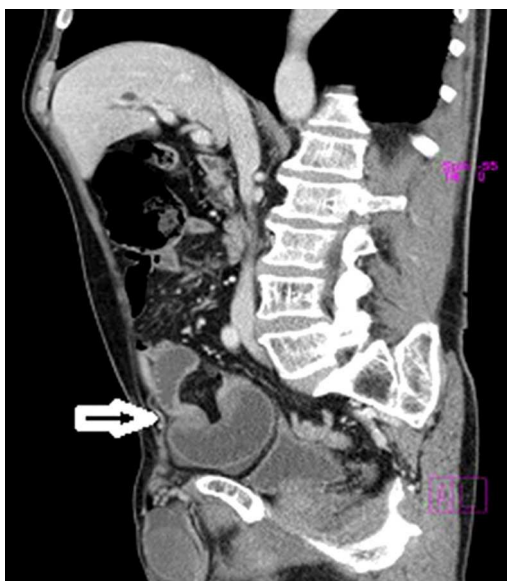

Figura 1

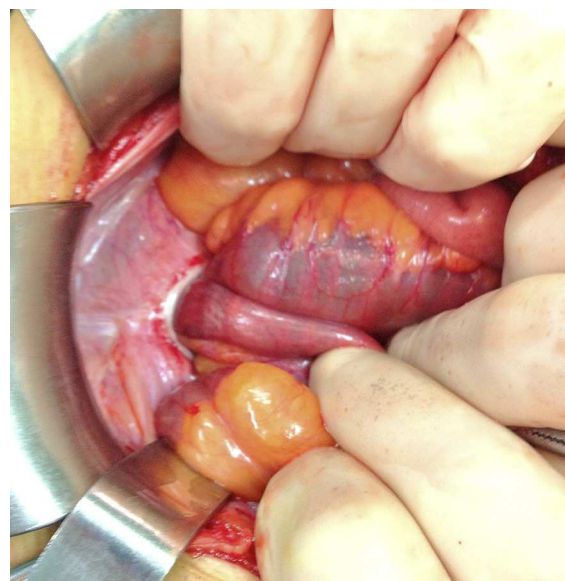


Figura 2

Varón de 74 años de edad, que consultó por síndrome oclusivo intestinal. Presentaba un abdomen distendido, doloroso en hipogastrio y con signos de irritación peritoneal. La exploración física descartó la existencia de hernia inguinal. El TC mostraba distensión de intestino delgado, con fijación de íleon terminal en hipogastrio, sugestivo de una oclusión por brida. (fig. 1).

Se intervino mediante una laparotomía, objetivándose una hernia supravesical interna que contenía asa de íleon con signos de sufrimiento vascular, que se recuperó tras su liberación (fig. 2). Se cerró el defecto con sutura continua de polidioxanona.

La hernia supravesical interna debe considerarse en el caso de obstrucción intestinal sin cirugía previa ni signos de complicación de hernias externas.

* Autor para correspondencia.

Correo electrónico: fuentes_2005@hotmail.com (P.A. Sánchez Fuentes).

<http://dx.doi.org/10.1016/j.ciresp.2014.05.007>

0009-739X/© 2014 AEC. Publicado por Elsevier España, S.L.U. Todos los derechos reservados.