

La imagen del mes

Quiste hidatídico intraperitoneal

Intraperitoneal hydatid cyst



Teresa Giménez Maurel*, Sandra Paterna López, Paula Riverola Aso
y José Ramón Oliver Guillén

Servicio de Cirugía General y del Aparato Digestivo, Hospital Universitario Miguel Servet, Zaragoza, España

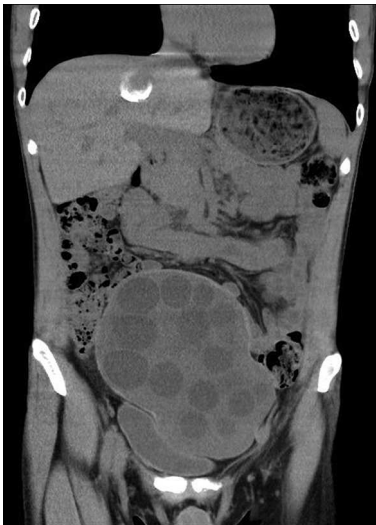

Figura 1

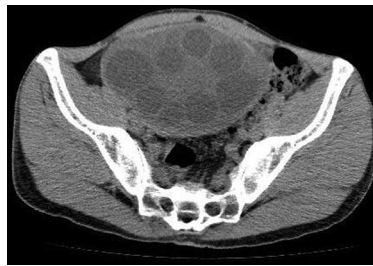


Figura 2

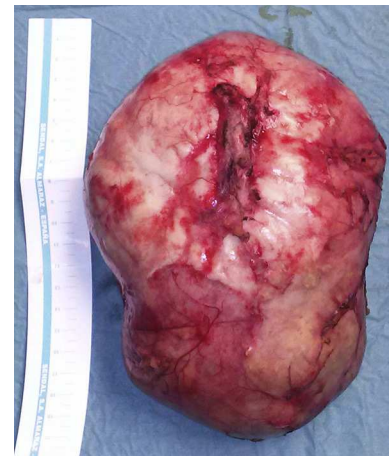

Figura 3

Caso

Paciente de 41 años, intervenido en la infancia de quiste hidatídico hepático. Ingresó en el Servicio de Psiquiatría por brote psicótico desde donde avisaron al Servicio de Cirugía por dolor abdominal y sensación de masa a la palpación en hipogastrio, resto de exploración sin alteraciones. Se realizó TC abdominal que informó de voluminoso quiste hidatídico intraabdominal de localización infraumbilical que comprimía y desplazaba la vejiga, de 14 × 10 × 16 cm, con múltiples vesículas intraquisticas (figs. 1 y 2).

Se intervino por laparotomía media, hallando quiste hidatídico intraperitoneal que no infiltraba estructuras adyacentes. Se realizó quistoperiquistectomía total (fig. 3). El paciente recibió el alta domiciliaria al tercer día postoperatorio.

* Autor para correspondencia.

Correo electrónico: teresagm87@gmail.com (T. Giménez Maurel).

<http://dx.doi.org/10.1016/j.ciresp.2014.06.004>

0009-739X/© 2014 AEC. Publicado por Elsevier España, S.L.U. Todos los derechos reservados.