

bien delimitada, tanto en pruebas de imagen como en su posterior estudio histopatológico, y sin capacidad metastatizante. Generalmente, la clínica es muy inespecífica siendo, como en el caso que nos ocupa, dolor abdominal y alteración de hábito intestinal. El diagnóstico diferencial, como tumor fusocelular submucoso, incluye el GIST, el leiomioma o leiomiomasarcoma, el schwannoma, el tumor desmoide y el tumor miofibroblástico inflamatorio, entre otros⁹, y se resuelve fácilmente mediante el estudio inmunohistoquímico.

La rareza del TFC en el tracto gastrointestinal hace que su historia natural sea difícil de delimitar, pero hasta la fecha ninguno ha recidivado o metastatizado. Esto contrasta especialmente con los descritos en otras localizaciones, donde se han descrito recidivas ocasionales⁴. Por tanto, el tratamiento del TFC gastrointestinal debe ser conservador con seguimiento radiológico, especialmente para las lesiones extirpadas mediante enucleación.

En resumen, pretendemos llamar la atención sobre esta peculiar entidad que fácilmente ha sido confundida con un GIST o un proceso inflamatorio evolucionado.

BIBLIOGRAFÍA

- Miettinen M, Fletcher CDM, Kindblom LG, Tsui WMS. Mesenchymal tumours of the stomach. En: Bosman FT, Carneiro F, Hruban RH, Theise ND, editores. WHO Classification of Tumours of the Digestive System. 4th ed. Lyon: IARC Press; 2010. p. 74-9.
- Dow N, Giblen G, Sobin LH, Miettinen M. Gastrointestinal stromal tumors: Differential diagnosis. *Semin Diagn Pathol.* 2006;23:111-9.
- Rosenthal NS, Abdul-Karim FW. Childhood fibrous tumor with psammoma bodies. Clinicopathologic features in two cases. *Arch Pathol Lab Med.* 1988;112:798-800.
- Fetsch Jf, Montgomery EA, Meis JM. Calcifying fibrous pseudotumor. *Am J Surg Pathol.* 1993;17:502-8.
- Shibata K, Yuki D, Sakata K. Multiple calcifying fibrous pseudotumors disseminated in the pleura. *Ann Thorac Surg.* 2008;85:e3-5.
- Bajpai J, Rekhi B, Iyer K, Samar A, Mahajan A, Jambhekar NA. Multifocal calcifying fibrous tumor of the mesentery: An unusual case report with literature review and therapeutic implications. *J Cancer Res Ther.* 2011;7:500-2.
- Soyer T, Ciftci AO, Gucer S, Orhan D, Senocak ME. Calcifying fibrous pseudotumor of lung: A previously unreported entity. *J Pediatr Surg.* 2004;39:1729-30.
- Jeong HS, Lee GK, Sung R, Ahn JH, Song HG. Calcifying fibrous pseudotumor of mediastinum —a case report. *J Korean Med Sci.* 1997;12:58-62.
- Emanuel P, Qin L, Harpaz N. Calcifying fibrous tumor of small intestine. *Ann Diagn Pathol.* 2008;12:138-41.
- Agaimy A, Bihl MP, Tornillo L, Wünsch PH, Hartmann A, Michal M. Calcifying fibrous tumor of the stomach: Clinicopathologic and molecular study of seven cases with literature review and reappraisal of histogenesis. *Am J Surg Pathol.* 2010;34:271-8.

Enrique Rodríguez Zarco^a, Ana Vallejo Benítez^{aa}, Begoña de Soto Cardenal^b, Montserrat Mora Cabezas^a y Sofia Pereira Gallardo^a

^aUGC Anatomía Patológica, Hospital Universitario Virgen Macarena, Sevilla, España

^bUGC Cirugía General, Hospital Universitario Virgen Macarena, Sevilla, España

* Autor para correspondencia.

Correo electrónico: anvaben@hotmail.com

(A. Vallejo Benítez).

<http://dx.doi.org/10.1016/j.ciresp.2015.01.009>
0009-739X/

© 2014 AEC. Publicado por Elsevier España, S.L.U. Todos los derechos reservados.

Adenoma paratiroideo de localización tiroidea en paciente bajo tratamiento prolongado con litio



Intrathyroid parathyroid adenoma in a patient with chronic lithium treatment

El carbonato de litio es un fármaco eficaz en el tratamiento del trastorno bipolar. Su administración a largo plazo puede estimular a las células paratiroideas e inducir hiperparatiroidismo secundario a adenoma o a hiperplasia paratiroidea¹. Presentamos un caso de hiperparatiroidismo secundario a un adenoma de localización tiroidea en una paciente tratada con litio durante un largo periodo de tiempo.

Se trata de una mujer de 49 años, con antecedentes personales de trastorno bipolar en tratamiento con litio durante 20 años, que consultó tras la detección de hipercalcemia durante un control rutinario. No refería sintomatología alguna ni antecedentes familiares de enfermedad endocrinológica.

A la exploración física no se palpaban nódulos tiroideos ni adenopatías cervicales y, tanto la auscultación cardiopulmonar como la exploración abdominal, eran normales. Los datos

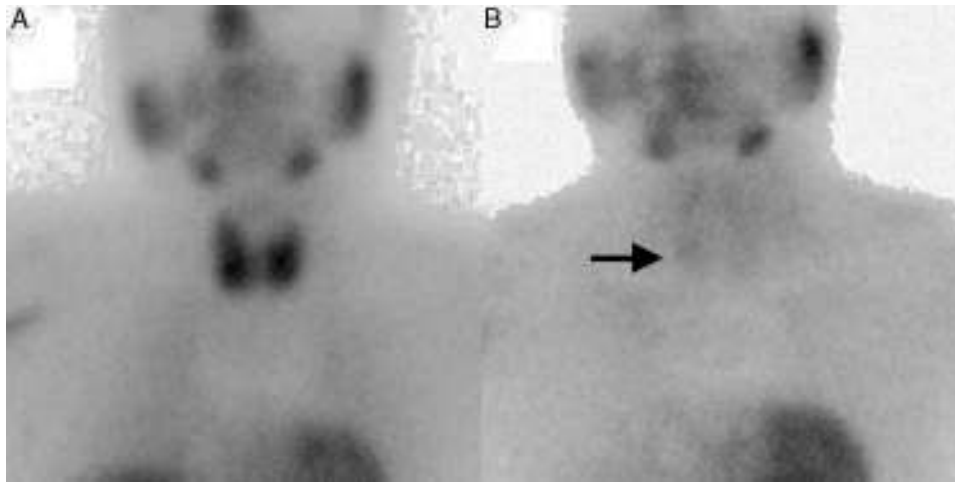


Figura 1 – Gammagrafía paratiroidea con 99mTc- MIBI en dos fases. A) Fase precoz. B) Fase tardía en la que se observa acúmulo de radiotrazador en el polo tiroideo inferior derecho.

de laboratorio mostraron: calcio corregido 11,7 mg/dL, fósforo 3 mg/dL, creatinina 1,9 mg/dL, litio 0,4 mEq/l (ventana terapéutica 0,4 a 1,5 mEq/l), PTHi 140 pg/ml, TSH 1,23 μ U/ml, T4 libre 1 ng/dl, 25-OH vitamina D 23 ng/ml.

Se realizó una ecografía tiroidea en la que se observó un nódulo retrotiroideo hipoeoico adyacente al polo inferior del lóbulo tiroideo derecho de 1 cm de diámetro. También se identificó un nódulo sólido en el polo inferior del lóbulo tiroideo izquierdo menor de 1 cm de diámetro y con características ecográficas de benignidad. Además, se solicitó una gammagrafía de paratiroides 99mTc- MIBI en dos fases, en la que se observó un acúmulo del radiotrazador en fase tardía sobre el polo inferior del lóbulo tiroideo derecho, sin observar captación en el lóbulo tiroideo izquierdo (fig. 1). Ante la sospecha de hiperparatiroidismo por adenoma paratiroideo único en paciente asintomática y menor de 50 años con valor de calcio sérico por encima de 11,5 mg/dL, se decidió realizar paratiroidectomía inferior derecha radioguiada asociando monitorización de la PTH intraoperatoria, junto con tiroidectomía total. Esta última se llevó a cabo por deseo expreso de la paciente, aunque en ese momento el nódulo era benigno.

Durante la intervención quirúrgica se observó un nódulo en la base del lóbulo tiroideo derecho de consistencia adenomatosa, compatible con glándula paratiroides patológica de localización tiroidea. En la gammagrafía intraoperatoria se detectó inicialmente actividad en la base del lóbulo tiroideo derecho, cesando esta tras la exéresis. La monitorización de la PTH intraoperatoria demostró un descenso del 88% en relación con su valor basal. Se completó la tiroidectomía total y se conservaron las dos glándulas paratiroides superiores, las cuales presentaban un aspecto macroscópico normal. Sin embargo, no se pudo localizar la paratiroides inferior izquierda.

En el estudio anatomopatológico, la sección del polo inferior del lóbulo tiroideo derecho mostró un nódulo de apariencia quística de 1 cm de diámetro y de coloración pardo rojiza compatible con una glándula paratiroidea de localización tiroidea. El estudio histológico mostraba células

principales de tamaño nuclear variable, con nucléolos grandes e hipercromáticos y escasas mitosis, que confirmaban la presencia de adenoma paratiroideo. En el lóbulo tiroideo izquierdo se identificaron varios nódulos tiroideos de coloración blanquecina y de aspecto coloide correspondientes a una hiperplasia nodular.

El curso postoperatorio transcurrió sin incidencias y en el seguimiento a los seis meses los niveles de calcio y PTH se normalizaron.

El litio es un fármaco con importante potencial tóxico a largo plazo; pudiendo dar lugar a hiperparatiroidismo, hipotiroidismo y diabetes insípida nefrogénica. La hipercalcemia está presente en pacientes tratados con litio durante un largo periodo de tiempo en un porcentaje que oscila desde el 4 hasta el 50%, mientras que el hiperparatiroidismo ocurre entre un 4-38% de estos pacientes².

El litio altera el balance del calcio mediante un desplazamiento hacia la derecha de la curva que representa la secreción de PTH por las glándulas paratiroides según las concentraciones de calcio, es decir, se modifica el «set point» de los receptores (CaSR) por lo que se necesitan concentraciones de calcio mayores para reducir la secreción de PTH^{3,4}. El hiperparatiroidismo inducido por el litio produce con mayor frecuencia afectación multiglandular¹, sobre todo hiperplasia asimétrica de las glándulas. En cambio, en un número menor de pacientes, el hiperparatiroidismo se produce por la presencia de adenomas. El mecanismo por el cual se formarían estos adenomas es controvertido; se ha postulado que el litio podría acelerar el crecimiento de adenomas preexistentes, o que por el contrario induciría «ex novo» su formación⁵. Pese a que en la cirugía de las glándulas paratiroides se tiende cada vez más al abordaje selectivo, debemos plantearnos que, en casos como el que presentamos, la exploración cervical bilateral es el abordaje de elección. Como hemos apuntado anteriormente, el hiperparatiroidismo inducido por el litio se relaciona con mayor frecuencia con la presencia de hiperplasia, por lo que la exploración cervical bilateral disminuiría el riesgo de recurrencias⁶.

Por otra parte, los adenomas paratiroides localizados en el seno del parénquima tiroideo representan un 3-4% de todos los adenomas de paratiroides. La mayoría de ellos se localizan en el tercio inferior de los lóbulos tiroideos, y en el lado derecho del tiroides⁷. El diagnóstico preoperatorio es complicado, ya que pese a disponer de técnicas de imagen como la ecografía o la gammagrafía, estas no siempre identifican con precisión la situación intratiroidea de los adenomas. El tratamiento de elección de los adenomas paratiroides de localización tiroidea es la hemitiroidectomía y no la exéresis aislada del mismo. La hemitiroidectomía evitaría el «spillage» descrito por Wheeler (rotura capsular y la paratiromatosis), disminuyendo así el riesgo de recidiva^{7,8}. En nuestro caso se realizó un abordaje cervical bilateral y la tiroidectomía total.

El hallazgo de un adenoma paratiroideo en el seno del tiroides en un paciente bajo tratamiento prolongado con carbonato de litio es un caso excepcional que supone un doble reto diagnóstico y terapéutico.

Conflicto de intereses

No existe conflicto de intereses.

BIBLIOGRAFÍA

- Järhult J, Ander S, Asking B, Jansson S, Meehan A, Kristoffersson A. Long-term results of surgery for lithium-associated hyperparathyroidism. *Br J Surg*. 2010;97:1680-5.
- Marti JL, Yang CS, Carling T, Roman SA, Sosa JA, Donovan P, et al. Surgical approach and outcomes in patients with lithium-associated hyperparathyroidism. *Ann Surg Oncol*. 2012;19:3465-71.
- Kusalic M, Engelsmann F. Effect of lithium maintenance therapy on thyroid and parathyroid function. *J Psychiatry Neurosci*. 1999;24:227-33.
- Brown EM, Gamba G, Riccardi D, Lombardi M, Butters R, Kifor O, et al. Cloning and characterization of an extracellular Ca²⁺-sensing receptor from bovine parathyroid. *Nature*. 1993;366:575-80.
- Morillas Ariño C, Jordán Lluch M, Solà Izquierdo E, Serra Cerdá MS, Garzón Pastor S, Gómez Balaguer M, et al. Adenoma paratiroideo asociado a tratamiento prolongado con litio. *Endocrinol Nutr*. 2002;49:56-7.
- Skandarajah AR, Palazzo FF, Henry JF. Lithium-associated hyperparathyroidism surgical strategies in the era of minimally invasive parathyroidectomy. *World J Surg*. 2011;35:2432-9.
- Ros S, Sitges-Serra A, Pereira JA, Jimeno J, Prieto R, Sancho JJ, et al. Adenomas paratiroides de localización intratiroidea: derechos y bajos. *Cir Esp*. 2008;84:196-200.
- Wheeler MH, Williams MA, Path FRC, Wade JSH. The hyperfunctioning intrathyroidal parathyroid gland: a potential pitfall in parathyroid surgery. *World J Surg*. 1987;11:110-4.

Carmen Payá Llorente*, Rosario Martínez García, José Rafael Sospedra Ferrer, María Isabel Durán Bermejo y Ernesto Armañanzas Villena

Servicio de Cirugía General y del Aparato Digestivo, Hospital Universitario Doctor Peset Valencia, España

* Autor para correspondencia.

Correo electrónico: carmenpayallorete@gmail.com (C. Payá Llorente).

<http://dx.doi.org/10.1016/j.ciresp.2015.01.007>
0009-739X/

© 2015 AEC. Publicado por Elsevier España, S.L.U. Todos los derechos reservados.