



La imagen del mes

Hematoma hepático iatrogénico gigante de morfología anómala[☆]



Giant iatrogenic hepatic hematoma with abnormal morphology

Izaskun del Hoyo Aretxabala^{a,*}, Mikel Prieto Calvo^b, Alberto Ventoso Castiñeira^b
y Andrés Valdivieso López^b

^a Servicio de Cirugía General y Aparato Digestivo, Hospital Universitario Basurto, Bilbao, Vizcaya, España

^b Unidad de Cirugía Hepatobiliar y Trasplante Hepático, Hospital Universitario Cruces, Barakaldo, Vizcaya, España

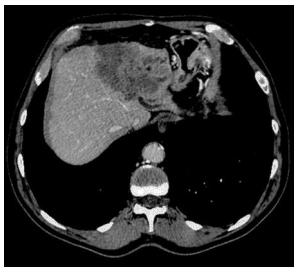

Figura 1

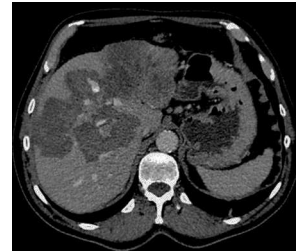


Figura 2

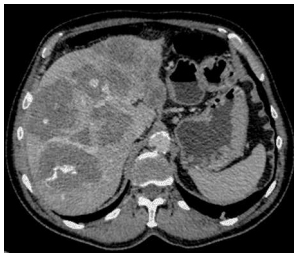

Figura 3

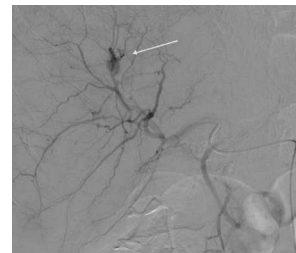


Figura 4

Varón de 70 años, en estudio por masa hepática izquierda de 7 × 7 cm (fig. 1) con implantes peritoneales, que tras biopsia percutánea presentó epigastralgia intensa asociada a crisis hipertensiva.

Se realizó TC observando un gran hematoma intrahepático con sangrado activo, que ocupaba la práctica totalidad del hígado, con una morfología anómala simulando lesiones metastásicas (figs. 2 y 3). La arteriografía mostró una hemorragia activa en segmento IV (fig. 4) controlándose con embolización arterial.

Tras la embolización presentó citólisis intensa (GPT 4.400 UI/l) que mejoró paulatinamente, siendo dado de alta tras TC de control a los 13 días del ingreso.

[☆] Este manuscrito no ha sido presentado en ningún congreso.

* Autor para correspondencia.

Correo electrónico: izaskun.delhoyoaretxabala@osakidetza.net (I. del Hoyo Aretxabala).

<http://dx.doi.org/10.1016/j.ciresp.2015.03.004>

0009-739X/© 2015 AEC. Publicado por Elsevier España, S.L.U. Todos los derechos reservados.