



Cartas científicas

Bruceloma hepático: actitud terapéutica



Hepatic bruceloma: Therapeutic approach

La brucelosis es la zoonosis más común en todo el mundo, causada por microorganismos del género *Brucella*. La *Brucella*, bacteria aerobia gramnegativa con capacidad *in vivo* para comportarse como parásito intracelular facultativo¹, afecta a animales y puede causar infecciones sistémicas en el hombre, que se pueden expresar de forma aguda, subaguda o crónica^{2,3}.

Presentamos el caso clínico de un varón de 48 años (antecedente de brucelosis a los 14 años) diagnosticado de recidiva brucelar hepática persistente a pesar de ser tratado, en primer lugar, con doxiciclina más aminoglucósido y, posteriormente, hasta la cirugía con doxiciclina, ciprofloxacino y rifampicina, esta última tuvo que ser retirada por pérdida de sensibilidad en los dedos de las manos. Dada la mala evolución clínico-radiológica (febrícula y anorexia con pérdida de peso, así como aumento del número y tamaño de las lesiones hepáticas), e intento fallido de drenaje percutáneo es presentado a nuestra unidad de cirugía hepatobiliopancreática donde se decidió intervención quirúrgica. En la misma se halló gran tumoración hepática que ocupa los segmentos 5, 6 y 4B, con infiltración de pared abdominal anterior y diafragma. Se realizó hepatectomía derecha ampliada más exéresis de fragmento de pared abdominal y diafragma infiltrados en bloque (fig. 1). El examen macroscópico y microscópico informó de pieza de hepatectomía de 960 g y unas dimensiones de 19 × 16 × 7 cm, la cual presentó a los cortes un área blanquecina amarillenta irregular de aspecto fibrinopurulento de 12 × 14 × 6,5 cm donde se visualizaron granulomas epitelioides necrotizantes⁴. El postoperatorio evolucionó favorablemente sin complicaciones médico-quirúrgicas. Al alta se mantuvo el tratamiento antibiótico (doxiciclina más ciprofloxacino). Tras 7 meses de seguimiento el paciente se encuentra asintomático, con ganancia ponderal y sin signos clínicos, analíticos o radiológicos de recidiva de la enfermedad.

La dificultad para la erradicación total de la enfermedad, así como la aparición tardía de complicaciones focales se debe a su afinidad por las células del sistema mononuclear fagocítico y capacidad de acantonamiento dentro de las mismas⁵. Los brucelomas hepáticos suelen ser complicaciones poco comunes que, por lo general, ocurren en adultos con formas crónicas de la enfermedad. Radiológicamente se representan como lesiones únicas de aspecto seudotumoral con márgenes

mal definidos y bordes irregulares, de contenido heterogéneo, con posibles cavitaciones y con la presencia típica de una calcificación central⁶ (fig. 2). Los cultivos bacteriológicos, aunque suelen ser positivos en la fase aguda de la brucelosis, en el caso de los brucelomas casi siempre son negativos (rentabilidad diagnóstica 10-30%) lo cual obliga a presentar recurrencias a las pruebas serológicas^{7,8}. Los estudios serológicos se basan en la detección de anticuerpos, realizada con tinción de rosa de Bengala, a pesar de que nunca ha sido totalmente validado para el diagnóstico en seres humanos¹ se considera el test de Coombs anti-*Brucella* como el de mayor sensibilidad. Con frecuencia, los estudios serológicos en los brucelomas no son concluyentes, por lo que es recomendable realizar la técnica de PCR, útil tanto en sangre como en el exudado purulento o la muestra tisular.

Podemos concluir que ante una lesión ocupante de espacio a nivel hepático de márgenes mal definidos, de contenido heterogéneo y con una calcificación central, se debe plantear la posibilidad de un bruceloma hepático en el diagnóstico diferencial. Además en el estudio clínico se debe incluir la técnica de PCR para *Brucella* dado de que los estudios serológicos con frecuencia, en esta fase de la enfermedad,

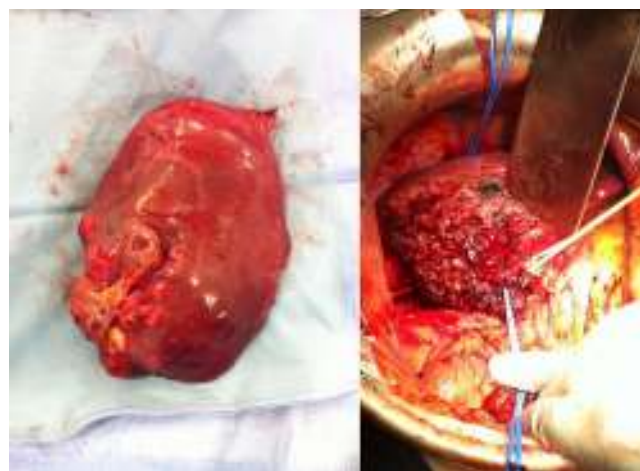


Figura 1 – Pieza quirúrgica y lecho de transección hepática.

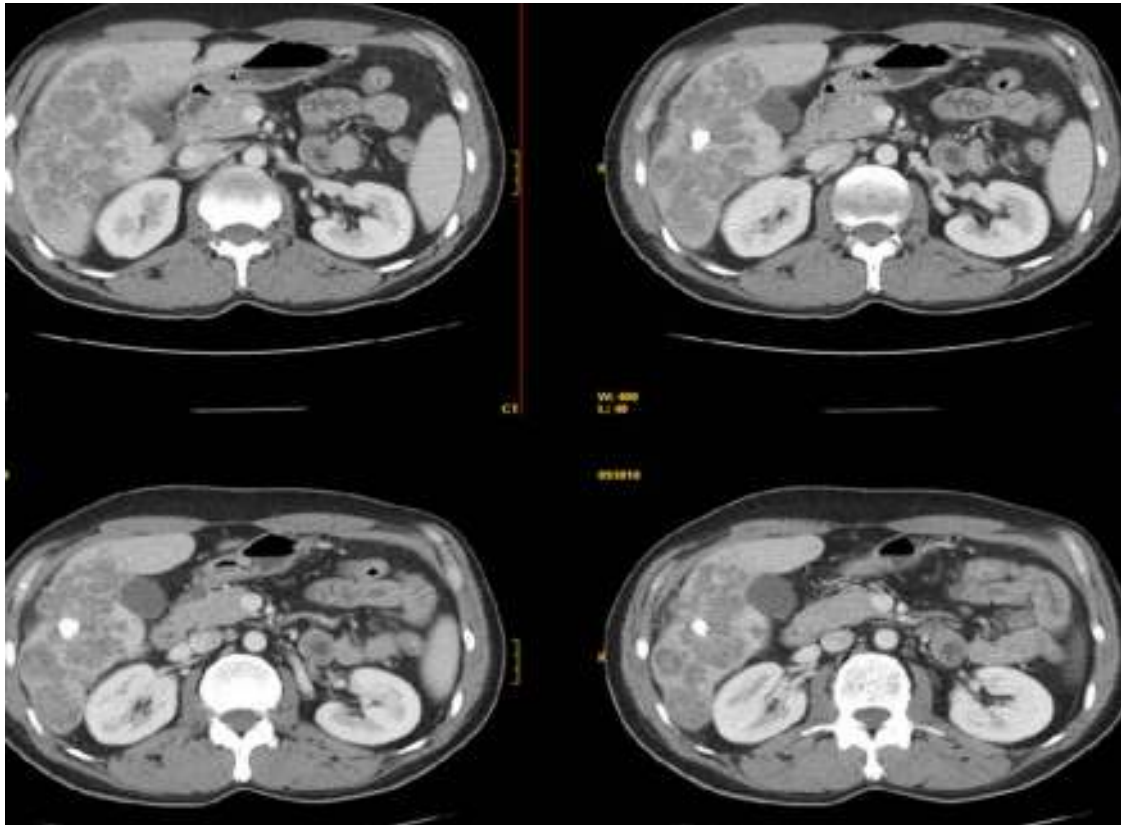


Figura 2 – Imágenes de TC donde se aprecia lesión pseudotumoral hepática con una calcificación central.

no son concluyentes. Por último, enfatizar que la combinación de cirugía hepática y tratamiento antibiótico específico durante unas 6-8 semanas es el idóneo para garantizar la erradicación absoluta de esta zoonosis en casos clínicos recidivantes o con baja respuesta terapéutica frente al tratamiento antibiótico o al drenaje percutáneo⁹.

Conflicto de intereses

Los autores declaran no tener ningún conflicto de intereses.

BIBLIOGRAFÍA

- Harrison TR. Principios de medicina interna, 16.^a ed. México: Interamericana-McGraw-Hill; 2005: 1019-23.
- Franco MP, Mulder M, Gilman RH, Smits HL. Human brucellosis. *Lancet Infect Dis.* 2007;7:775-86.
- Barutta L, Ferrigno D, Melchio R, Borretta V, Bracco C, Brignone C, et al. Hepatic brucellosis. *Lancet Infect Dis.* 2013;13:987-93.
- Young EJ, Hasanjani Roushan MR, Shafae S, Genta RM, Taylor SL. Liver histology of acute brucellosis caused by *Brucella melitensis*. *Hum Pathol.* 2014;45:2023-8.
- Colmenero JD, Queipo-Ortuño MI, Reguera JM, Suárez-Muñoz MA, Martín-Carballido S, Morata P. Chronic hepatosplenic abscesses in brucellosis: Clinico-therapeutic features and molecular diagnostic approach. *Diagn Microbiol Infect Dis.* 2002;42:159-67.
- Sisteron O, Souci J, Chevallier P, Cua E, Bruneton JN. Hepatic abscess caused by *Brucella* US, CT and MRI findings. Case report and review of the literature. *Clin Imaging.* 2002;26:414-7.
- Ariza J, Pigrau C, Cañas C, Marron A, Martínez F, Almirante B, et al. Current understanding and management of chronic hepatosplenic suppurative brucellosis. *Clin Infect Dis.* 2001;32:1024-33.
- Morata P, Queipo-Ortuño MI, Reguera JM, Miralles F, López-González JJ, Colmenero JD. Diagnostic yield of a PCR assay in focal complications of brucellosis. *J Clin Microbiol.* 2001;39:3743-6.
- Menéndez P, Villarejo P, Cubo T, Padilla D, Gambí D, Menéndez JM, et al. Hepatic brucellosis: Diagnosis and treatment. *Gastroenterol Hepatol.* 2009;32:291-3.

Antonio Serafín Valero Liñán*, José Ignacio Miota de Llama, José Antonio González Masiá, Juan Luis Rueda Martínez y Pascual González Masegosa

Servicio de Cirugía General y del Aparato Digestivo, Complejo Hospitalario Universitario de Albacete, Albacete, España

* Autor para correspondencia.

Correo electrónico: aseravl@yahoo.es (A.S. Valero Liñán).

<http://dx.doi.org/10.1016/j.ciresp.2015.04.003>
0009-739X/

© 2015 AEC. Publicado por Elsevier España, S.L.U. Todos los derechos reservados.