



## La imagen del mes

## Ganglioneuromatosis intestinal difusa en el adulto



## Diffuse intestinal ganglioneuromatosis in the adult

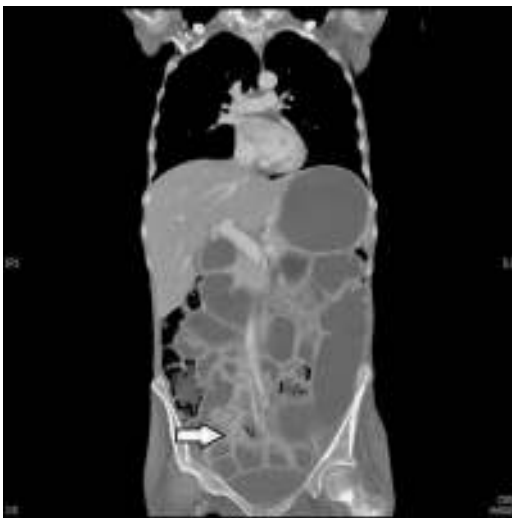
Carlos Fortea-Sanchis<sup>a,\*</sup> y Luis Gómez-Quiles<sup>b</sup><sup>a</sup> Servicio de Cirugía General y Digestiva, Consorcio Hospitalario Provincial de Castellón, Castellón de la Plana, España<sup>b</sup> Servicio de Cirugía General y Digestiva, Hospital General de Castellón, Castellón de la Plana, España

Figura 1

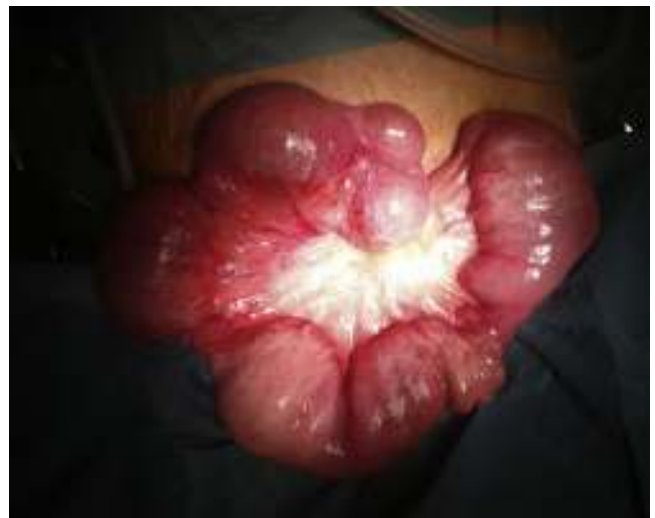

Figura 2

Mujer de 44 años, que acudió por dolor epigástrico, náuseas, diarrea y pérdida de más de 20 kg durante los últimos 3 años. A la exploración: IMC 10,68 y abdomen distendido sin signos de peritonismo. En la tomografía computarizada (fig. 1) se evidenció dilatación de asas de intestino delgado hasta íleon proximal, donde aparecía una masa de densidad de partes blandas que provocaba dilatación retrógrada del intestino delgado. En la laparoscopia exploradora se evidenció una gran dilatación de todo el intestino delgado con zonas intermitentes de estenosis, se convirtió a laparotomía (fig. 2).

Diagnóstico: Ganglioneuromatosis difusa intestinal de tipo transmural.

\* Autor para correspondencia.

Correo electrónico: [carlosfortea@gmail.com](mailto:carlosfortea@gmail.com) (C. Fortea-Sanchis).<http://dx.doi.org/10.1016/j.ciresp.2015.06.010>

0009-739X/© 2015 AEC. Publicado por Elsevier España, S.L.U. Todos los derechos reservados.