



La imagen del mes

Rotura de hepatocarcinoma y diseminación tumoral masiva precoz



Rupture of hepatocarcinoma and early tumour dissemination

Diego Tristán Enjuto Martínez^{a,*}, Patricia Díaz Peña^a,
Javier Fernández Merino^a y Mar Pérez Dávila^b

^a Servicio de Cirugía General y Digestivo, Hospital Severo Ochoa, Leganés, Madrid, España

^b Servicio de Radiología, Hospital Severo Ochoa, Leganés, Madrid, España

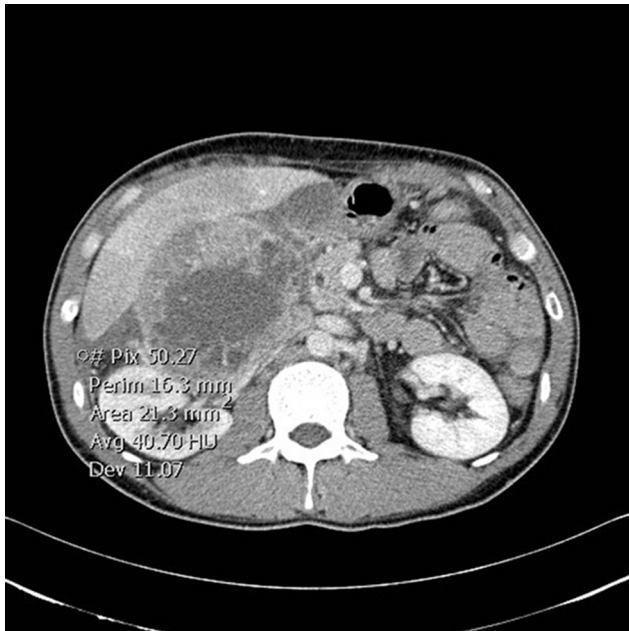


Figura 1

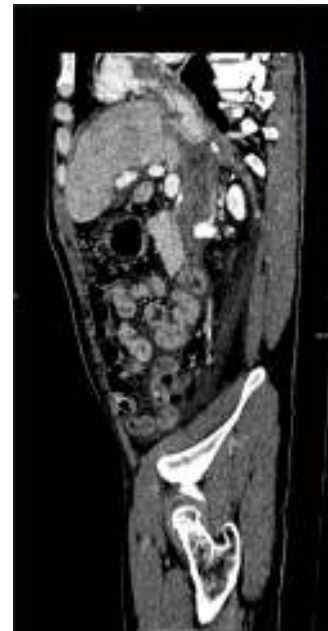

Figura 2

Varón de 42 años, de origen chino, con antecedentes de VHB. Se realiza TC urgente por dolor en HCD y hepatomegalia, objetivándose masa en LHD de 110 × 130 × 160 mm con hemoperitoneo asociado (fig. 1). En la intervención se observa tumoración rota, sin ascitis, implantes peritoneales o cirrosis. Se realiza hepatectomía derecha reglada sin complicaciones. La biopsia muestra hepatocarcinoma estadio pT3bNx. Catorce días después, el paciente reingresa por malestar general evidenciándose en la TC, extensión a hígado izquierdo, implantes peritoneales y gran trombo tumoral que capta contraste en fase arterial en vena cava inferior y aurícula derecha (fig. 2).

* Autor para correspondencia.

Correo electrónico: dtenjuto@gmail.com (D.T. Enjuto Martínez).

<http://dx.doi.org/10.1016/j.ciresp.2015.09.006>

0009-739X/© 2015 AEC. Publicado por Elsevier España, S.L.U. Todos los derechos reservados.