

## La imagen del mes

## Liposarcoma retroperitoneal gigante: el tumor silencioso



## Giant retroperitoneal liposarcoma: The silent tumour

Jorge Galván Fernández<sup>a,\*</sup>, María Isabel Jiménez Cuenca<sup>a</sup>, Susana González Fuentes<sup>a</sup>  
y Fernanda Benavides de la Rosa<sup>b</sup>

<sup>a</sup> Servicio de Radiodiagnóstico, Hospital Clínico Universitario de Valladolid, Valladolid, España

<sup>b</sup> Servicio de Cirugía General y del Aparato Digestivo, Hospital Clínico Universitario de Valladolid, Valladolid, España

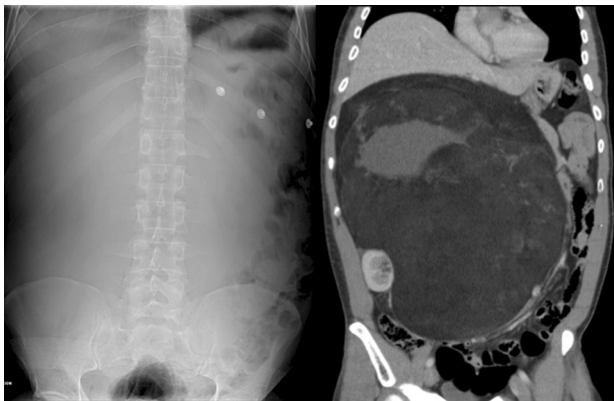


Figura 1

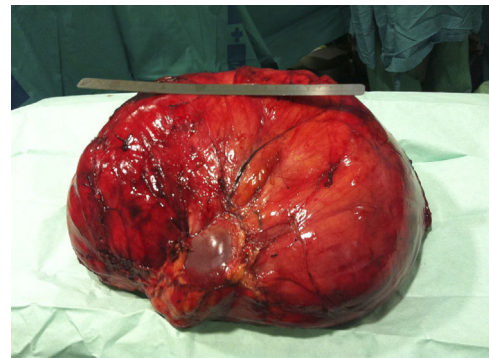


Figura 2

Varón de 46 años que consultó al servicio de urgencias por aumento progresivo del perímetro abdominal asociado a dolor difuso. En la exploración abdominal se palpó una masa abdominal no dolorosa que se extendía desde hemiabdomen superior hasta pelvis. Se realizaron una radiografía de abdomen y una tomografía computarizada abdominal que identificaron una masa retroperitoneal bien delimitada de 33 × 15 × 27 cm que ocupaba prácticamente todo el abdomen, desplazando estructuras. Su densidad era grasa, con áreas sólidas captantes (fig. 1). Se realizó exéresis radical del tumor (9,75 kg) incluyendo nefrectomía derecha mediante laparotomía media (fig. 2). El liposarcoma retroperitoneal crece de forma silente y rara vez desarrolla metástasis. No es fácil conseguir la resección completa del tumor y con frecuencia recidivan.

\* Autor para correspondencia.

Correo electrónico: [jgfgalvan@gmail.com](mailto:jgfgalvan@gmail.com) (J. Galván Fernández).

<http://dx.doi.org/10.1016/j.ciresp.2015.12.002>

0009-739X/© 2015 AEC. Publicado por Elsevier España, S.L.U. Todos los derechos reservados.