



La imagen del mes

Hemorragia digestiva alta secundaria a un pólipo esofágico gigante



Upper gastrointestinal hemorrhage caused by a giant polyp of the esophagus

Cristina García-Zamora^{a,*}, Vicente Munítiz^a, David Ruiz de Angulo^a
y Bartolomé García Pérez^b

^a Servicio de Cirugía General y del Aparato Digestivo, Hospital Clínico Universitario Virgen de la Arrixaca, Murcia, España

^b Servicio de Aparato Digestivo, Hospital Clínico Universitario Virgen de la Arrixaca, Murcia, España

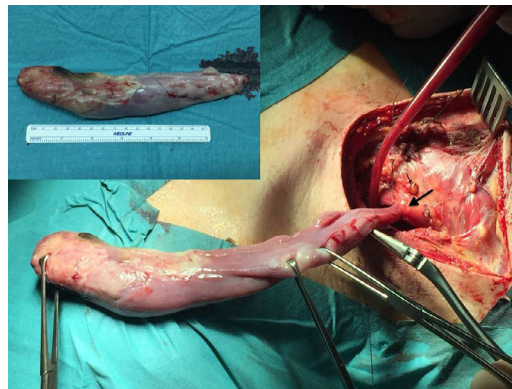


Figura 1

Varón de 41 años, en estudio por disfagia a sólidos y regurgitaciones, que consultó por hemorragia digestiva alta con melenas de una semana de evolución, asociada a anemia grave (hemoglobina 6 g/dl y hematocrito 21%). La gastroscopia urgente mostró un pólipo cuya base se localizaba en boca de Killian y su extremo distal alcanzaba el cardias, muy vascularizado, con signos de reciente hemorragia. Tras intentos de resección endoscópica, se decidió intervención quirúrgica realizando esofagotomía cervical y extracción del pólipo con ligadura y sección de su base (fig. 1). El paciente evolucionó favorablemente. La anatomía patológica informó de pólipo fibrovascular gigante esofágico.

* Autor para correspondencia.

Correo electrónico: crissafon@hotmail.com (C. García-Zamora).

<http://dx.doi.org/10.1016/j.ciresp.2015.12.010>

0009-739X/© 2016 AEC. Publicado por Elsevier España, S.L.U. Todos los derechos reservados.