

La imagen del mes

Metástasis parafaríngea de carcinoma oculto de tiroides



Parapharyngeal metastasis of an occult thyroid carcinoma

Arancha García López, María D. Balsalobre Salmeron* y María José Carrillo

Hospital Universitario Santa Lucía, Cartagena, Murcia, España

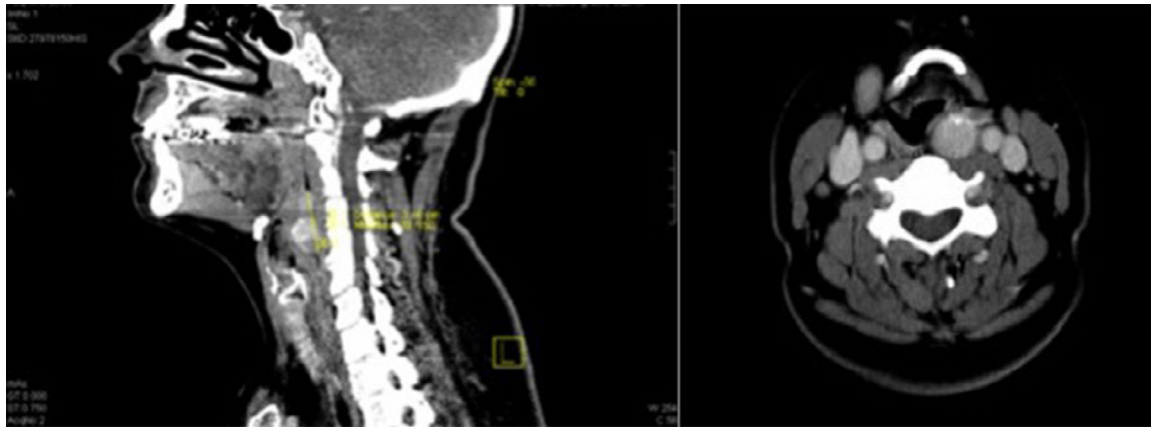


Figura 1

Paciente de 36 años que consultó por disfagia y tos. Tres años antes se le había realizado una tiroidectomía total por bocio multinodular. La tomografía computarizada cervical mostró un nódulo de 3,4 cm en el espacio parafaríngeo (fig. 1). La punción aspiración con aguja fina reveló metástasis de carcinoma papilar. El rastreo con I^{131} confirmó captación única a ese nivel, y en la analítica destacaba una tiroglobulina de 4,9 ng/ml. Se realizó exéresis de la masa parafaríngea, y el estudio histopatológico demostró metástasis de carcinoma papilar. La tiroglobulina estimulada se normalizó a los 3 meses.

Las metástasis ganglionares únicas del cáncer de tiroides al espacio retrofaríngeo y parafaríngeo son muy infrecuentes, y se deben a la migración de las células a través de la vía directa de drenaje linfático descrita por Rouvière.

* Autor para correspondencia.

Correo electrónico: mariadolores.balsalobre2@um.es (M.D. Balsalobre Salmeron).

<http://dx.doi.org/10.1016/j.ciresp.2016.01.008>

0009-739X/© 2016 AEC. Publicado por Elsevier España, S.L.U. Todos los derechos reservados.