



La imagen del mes

## Migración de clip al colédoco tras colecistectomía laparoscópica



### Migration of a clip to the common bile duct after laparoscopic cholecystectomy

Irene Álvarez Abad\*, Oihane Gutierrez Grijalba,  
Aingeru Sarriugarte Lasarte y Miguel Calle Baraja

Servicio de Cirugía General y del Aparato Digestivo, Hospital Universitario de Cruces, Barakaldo, Vizcaya, España

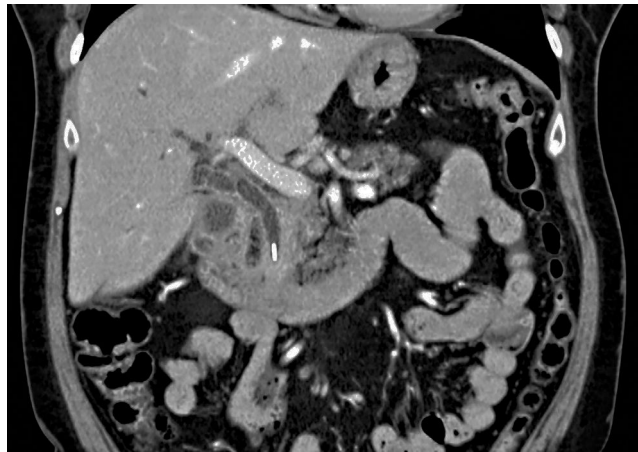


Figura 1

Mujer de 56 años, intervenida de colecistectomía y funduplicatura Nissen por vía laparoscópica 4 años antes, que acudió a urgencias por epigastralgia irradiada a hipocondrio derecho de 4 días de evolución, fiebre, ictericia, coluria y acolia. Presentaba un abdomen doloroso en hipocondrio derecho, sin peritonismo. En la analítica de sangre destacaba una colestasis, y en la tomografía computarizada abdominal (fig. 1) se identificó dilatación de la vía biliar intra y extrahepática por clip metálico en colédoco distal, colección en lecho vesicular sobre el duodeno y trombosis portal izquierda. Se extrajo el clip mediante colangiopancreatografía retrógrada endoscópica y se instauró tratamiento con heparina de bajo peso molecular con resolución del cuadro clínico.

\* Autor para correspondencia.

Correo electrónico: [irene.alvarezabad@osakidetza.net](mailto:irene.alvarezabad@osakidetza.net) (I. Álvarez Abad).

<http://dx.doi.org/10.1016/j.ciresp.2016.02.005>

0009-739X/© 2016 AEC. Publicado por Elsevier España, S.L.U. Todos los derechos reservados.