

- Aziz SA, Laway BA, Rangreze L, Lone MI, Ahmad SN. Primary adrenal lymphoma: Differential involvement with varying adrenal function. *Indian J Endocrinol Metab.* 2011;15:220-3.
- Zhang LJ, Yang GF, Shen W, Qi J. Imaging of primary adrenal lymphoma: Case report and literature review. *Acta Radiol.* 2006;47:993-7.
- Kacem K, Zriba S, Lakhal RB, Aissaoui L, Amor RB, Abdennebi YB, et al. Primary adrenal lymphoma. *Turk J Haematol.* 2014;31:188-91.
- Rashidi A, Fisher SI. Primary adrenal lymphoma: A systematic review. *Ann Hematol.* 2013;92:1583-93.
- Dasararaju R, Avery RA. Primary adrenal lymphoma with paraneoplastic syndrome. *N Am J Med Sci.* 2013;5:721-3.
- Kim KM, Yoon DH, Lee SG, Lim SN, Sug LJ, Huh J, et al. A case of primary adrenal diffuse large B-cell lymphoma achieving complete remission with rituximab-CHOP chemotherapy. *J Korean Med Sci.* 2009;24:525-8.

Elena Sagarra Cebolla^{a*}, Jose Ángel López Baena^a, Sergio Carrasco Muñoz^b, Javier del Corral Rodríguez^a y Pablo Lozano Lominchar^a

^aServicio de Cirugía General, Hospital General Universitario Gregorio Marañón, Madrid, España

^bServicio de Radiodiagnóstico, Hospital General Universitario Gregorio Marañón, Madrid, España

* Autor para correspondencia.

Correo electrónico: esc_zgz@hotmail.com (E. Sagarra Cebolla).

<http://dx.doi.org/10.1016/j.ciresp.2016.05.004>
0009-739X/

© 2016 AEC. Publicado por Elsevier España, S.L.U. Todos los derechos reservados.

Técnica de Karydakís modificada para el tratamiento del sinus pilonidal gigante



Modified Karydakís procedure for giant pilonidal sinus

La técnica de Karydakís para el tratamiento del sinus pilonidal es una cirugía ampliamente aceptada por la comunidad científica^{1,2}. Consiste en llevar a cabo una resección asimétrica que aplana la fosita natal y lateraliza la sutura quirúrgica³, fabricando un colgajo desde el borde medial para cubrir el defecto y cerrar la herida evitando el pliegue interglúteo.

Presentamos los casos de 3 pacientes con sinus pilonidal de gran tamaño, por encima de 12 cm, con proyecciones laterales/bilaterales del pseudoquistes (tabla 1). Se practicó en todos los casos una reconstrucción con técnica de Karydakís (figs. 1 y 2). Para ello, se traza una línea paramediana a 2 cm de la línea media (será el nuevo eje medio) desplazada hacia el lado donde se ubica el orificio secundario o se palpa una induración provocada por el sinus pilonidal; el extremo caudal de la incisión es desplazada 1 cm más hacia lateral

con el objetivo de alejar la herida del ano. El borde medial de la incisión sigue un trayecto curvo que cruza la línea media incluyendo el/los orificio/s primario/s, y el borde lateral debe ser simétrico con el medial para evitar que la cicatriz descansa sobre la línea media^{3,4}. Se reseca todo el tejido afectado hasta alcanzar la fascia sacrococcígea. En el tejido graso subcutáneo del borde medial de la herida a 1 cm de profundidad de la piel, se crea un colgajo de tejido graso a lo largo de la extensión de la herida de unos 2 cm. El labio inferior de dicho colgajo es suturado a la fascia retrosacra en la línea media con puntos sueltos, lo que provoca un desplazamiento lateral del colgajo. Se da una nueva capa de puntos sueltos para afrontar la superficie cuenta disminuyendo el espacio muerto. Sin embargo, en nuestros casos existían proyecciones bilaterales que obligaban a

Tabla 1 – Datos clínicos y quirúrgicos de los pacientes

	Datos personales	Evolución	Exploración física	Cirugía	Tamaño	Figura 2
Paciente 1	Varón de 23 años	3 años	Un OP en LM, una cicatriz de drenaje previo en lado izquierdo, SIGP	Karydakís al lado izquierdo con ampliación por trayecto inferior izquierdo	12 cm	A1-B1
Paciente 2	Varón de 42 años	17 años	Varios OP en LM, un OS izquierdo a 3 cm de LM, SIGP	Karydakís al lado izquierdo con ampliación por trayecto superior izquierdo	14 cm	A2-B2
Paciente 3	Varón de 26 años	7 años	Múltiples OP en LM, induraciones craneales bilaterales, SIGP	Karydakís al lado derecho con ampliaciones superior e izquierda	16 cm	A3-B3

LM: línea media; OP: orificio primario; OS: orificio secundario; SIGP: surco interglúteo profundo.

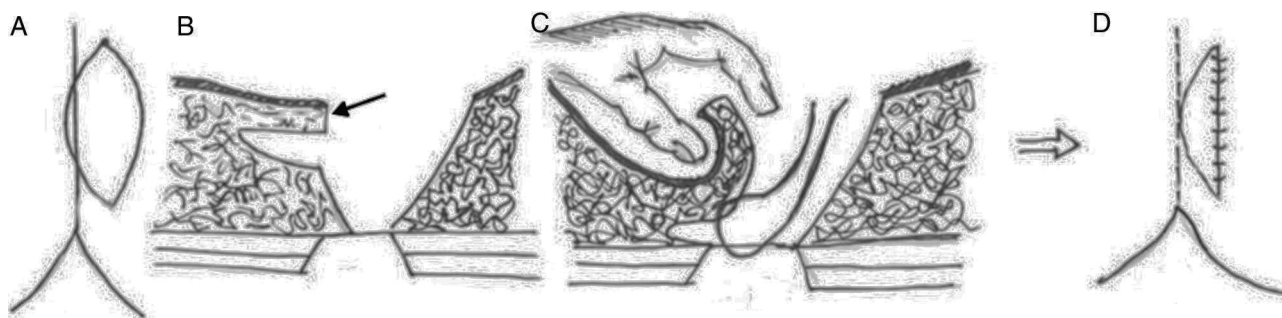


Figura 1 - Esquema de la técnica empleada. A1: marcate en la piel de la elipse excéntrica a 2 cm de la línea media. B1: se identifica con una flecha el tallado de un colgajo en el borde medial de 1 cm de grosor y 2 cm de extensión. C1: sutura del borde inferior e interno del colgajo a la fascia presacra para cubrir el defecto. D1: resultado final, con una sutura.

realizar ampliaciones de la exéresis, y para mantener las premisas en todo momento de la técnica de Karydakís, el colgajo graso se modificó fabricándose a lo largo del borde medial incluyendo las extensiones de la escisión.

Los pacientes presentaron buena evolución y no hubo complicaciones postoperatorias precoces considerando la infección del sitio quirúrgico, colecciones subcutáneas o dehiscencia de sutura en los 30 primeros días tras la cirugía. Tras 12 meses de seguimiento no presentan recurrencia de la enfermedad.

La enfermedad pilonidal es un trastorno muy frecuente en nuestro medio, que afecta sobre todo a varones jóvenes. Constituye un gran problema socioeconómico y médico al incidir sobre el núcleo de población laboralmente activa, motivando períodos de baja, y también por su cronicidad y recidiva⁵. Actualmente no existe una técnica «gold standard» para esta enfermedad. El tratamiento ideal debería permitir una curación rápida, ser mínimamente invasivo, con una pronta reincorporación socio-laboral, reduciendo el tiempo de la hospitalización, la morbilidad y la recurrencia.

La exéresis en bloque y cierre primario en línea media, técnica más utilizada en nuestro país hasta el momento, puede generar excesiva tensión en la herida quirúrgica, sobre todo en el sinus pilonidal de gran tamaño, habiéndose

comprobado tasas nada despreciables de complicaciones tras la cirugía como la dehiscencia de la herida, la aparición de seromas, las infecciones del sitio quirúrgico y las recidivas a medio-largo plazo.

Según los metaanálisis realizados por Brasel et al. y McCallum et al.^{1,2}, las técnicas de resección cerradas, en general, no han demostrado superioridad sobre las técnicas abiertas, y aunque disminuyen el tiempo de cicatrización y la reincorporación laboral, lo hacen a expensas de un mayor número de recidivas. Estos mismos metaanálisis afirman, así como la revisión Cochrane realizada por Al-Khamis et al.⁶, que en caso de optar por una técnica cerrada, esta debe realizarse fuera de la línea media; como la técnica de Karydakís⁷, considerada por muchos autores como la cirugía de primera elección ante esta enfermedad.

La morbilidad descrita para la técnica de Karydakís varía ampliamente en la literatura revisada, con cifras que oscilan entre un 3,6-26%^{3,8-10}. Aunque distintos autores han confirmado los beneficios de este procedimiento, su uso no se ha generalizado, probablemente debido a que es técnicamente más difícil que las técnicas clásicas y, porque la incisión y el tamaño del defecto pueden ser mayores que con otros procedimientos, tal y como publicaron de la Portilla et al.¹¹ en una encuesta comunitaria en Andalucía en la que solo el

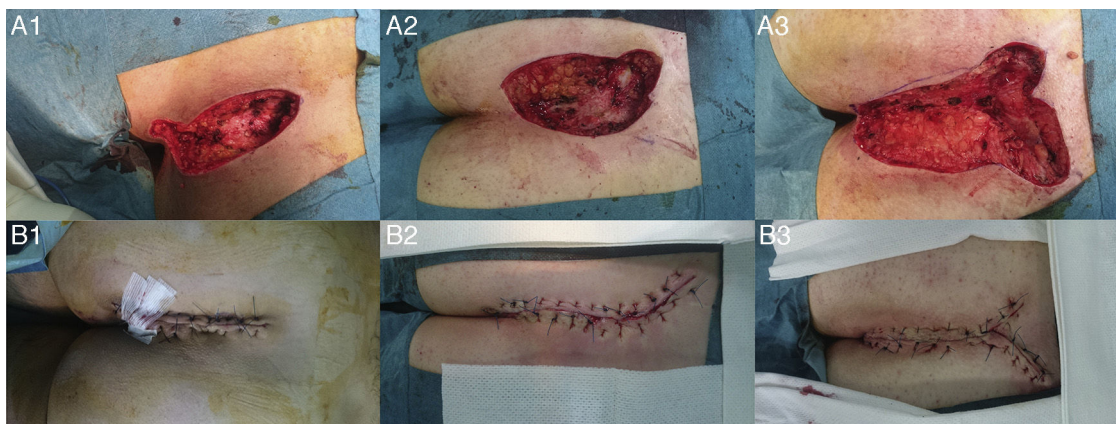


Figura 2 - Imágenes quirúrgicas de los 3 pacientes, antes y después del tiempo reconstructivo. A1 y B1: paciente 1; A2 y B2: paciente 2 y, A3 y B3: paciente 3.

11,5% de los encuestados habían utilizado alguna vez un colgajo para la reparación del sinus pilonidal, siendo la técnica menos empleada.

No hemos encontrado una clasificación de sinus pilonidal estandarizada en función del tamaño, ni estudios que aconsejen realizar un procedimiento determinado para los de mayor tamaño, por lo que aún es necesario profundizar en esta dirección. Pensamos que en estos casos, dada la heterogeneidad en la extensión y gravedad del sinus pilonidal, las ampliaciones sobre la escisión de Karydakís podrían ser un buen método para resolver definitivamente esta enfermedad.

Financiación

No se ha recibido ninguna financiación para la realización de este trabajo.

Conflicto de intereses

Los autores declaran no tener ningún conflicto de intereses.

BIBLIOGRAFÍA

1. Brasel KJ, Gottesman L, Vasilevsky CA. Meta-analysis comparing healing by primary closure and open healing after surgery for pilonidal sinus. *J Am Coll Surg*. 2010;211:431-4.
2. McCallum I, King Peter M, Bruce J. Healing by primary closure versus open healing after surgery for pilonidal sinus: Systematic review and meta-analysis. *BMJ*. 2008;336:868-71.
3. Bannura G. Enfermedad pilonidal sacro-coccígea: factores de riesgo y tratamiento quirúrgico. *Rev Chil Cir*. 2011;63:527-33.
4. Bannura G, Barrera A, Melo C, Contreras J, Soto D, Mansilla JA. Operación de Karydakís en el tratamiento de la enfermedad pilonidal sacrococcígea. *Rev Chil Cir*. 2005;57:340-4.

5. Sellés R, Botella JA, Millán M, Martínez A, Uribe N, Sanchis C, et al. Exéresis en bloque y marsupialización del sinus pilonidal sacrocoxígeno crónico. ¿Es ésta la técnica ideal? *Cir Esp*. 2002;72:92-4.
6. Al-Khamis A, McCallum I, King PM, Bruce J. Healing by primary versus secondary intention after surgical treatment for pilonidal sinus. *Cochrane Database Syst Rev*. 2010;20:CD006213.
7. Karydakís GE. New approach to the problem of pilonidal sinus. *Lancet*. 1973;2:1414-5.
8. Akinci OF, Bozer M, Uzunkoy A, Duzgun SA, Coskun A. Incidence and aetiological factors in pilonidal sinus among Turkish soldiers. *Eur J Surg*. 1999;165:339-42.
9. Ersoy E, Devay AO, Aktimur R, Doganay B, Özdogan M, Gündogdu RH. Comparison of the short-term results after Limberg and Karydakís procedures for pilonidal disease: Randomized prospective analysis of 100 patients. *Colorectal Dis*. 2009;11:705-10.
10. Ates M, Dirican A, Sarac M, Aslan A, Colak C. Short and long-term results of the Karydakís flap versus the Limberg flap for treating pilonidal sinus disease: A prospective randomized study. *Am J Surg*. 2011;202:568-73.
11. de la Portilla F, Belda R, Gutiérrez G, de la Rosa A, Ruiz M, Socas M. Aproximación al estado actual de la proctología en Andalucía: resultados de una encuesta comunitaria. *Cir Esp*. 2006;79:167-75.

Nuria Martínez Sanz*, Emilio Peña Ros, Angela Sánchez Cifuentes, Jorge Alejandro Benavides Buleje y Antonio Albarraçín Marín-Blazquez

Servicio de Cirugía General y del Aparato Digestivo, Hospital General Universitario Reina Sofía, Murcia, España

* Autor para correspondencia.

Correo electrónico: nsanz369@hotmail.com (N. Martínez Sanz).

<http://dx.doi.org/10.1016/j.ciresp.2016.05.001>
0009-739X/

© 2016 AEC. Publicado por Elsevier España, S.L.U. Todos los derechos reservados.

Leiomiomas intraluminal de vena femoral común



Intraluminal leiomyosarcoma of the common femoral vein

Los leiomiomas son tumores agresivos que pueden originarse en cualquier estructura anatómica con presencia de músculo liso. Los procedentes de estructuras vasculares¹ son poco frecuentes (2% de todos los leiomiomas), y se han descrito principalmente en grandes venas centrales, especialmente la vena cava inferior²; es extremadamente rara su aparición en venas periféricas de las extremidades³, cursando con sintomatología inespecífica, muchas veces sugestiva de otras enfermedades más comunes como la trombosis venosa profunda⁴⁻⁶. Su tratamiento consiste en

la resección completa del mismo con márgenes de seguridad, así como el tratamiento radioterápico y/o quimioterápico según el estadio; el pronóstico de los mismos está determinado por la localización, tamaño y grado de invasión de estructuras vecinas (debido a la posibilidad de realizar una resección radical o no), así como por la presencia de diseminación metastásica en el momento del diagnóstico⁷. La necesidad de reconstrucción vascular, frecuentemente realizada en tumores localizados en vena cava inferior es optativa y cuestionada en el caso de afectación de venas