



La imagen del mes

## Fístula cutánea secundaria a litiasis residual poscolecistectomía



## Cutaneous fistula caused by postcholecystectomy residual litiasis

E. Rovira Pujol\*, N. Arteche Gonzalez y F. Lopez Lanau

Unidad de la Hiperplasia Benigna de Próstata, Hospital Santa Caterina, Salt, Gerona, España

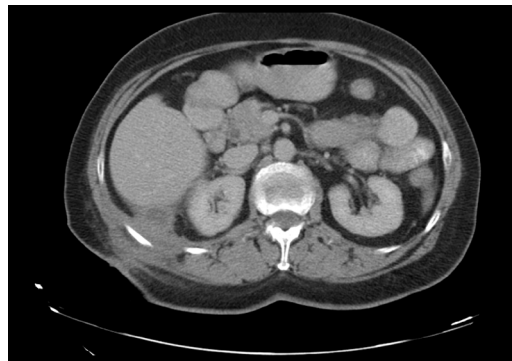


Figura 1

Paciente de 68 años con antecedentes de colecistitis, intervenida de urgencias, y que presenta lesión cutánea fistulosa, secundaria a litiasis residual poscolecistectomía.

Abordaje de la fistula cutánea y revisión de la cavidad abdominal por laparoscopia (fig. 1).

\* Autor para correspondencia.

Correo electrónico: [Retse98rov@hotmail.com](mailto:Retse98rov@hotmail.com) (E. Rovira Pujol).

<http://dx.doi.org/10.1016/j.ciresp.2016.05.021>

0009-739X/© 2016 AEC. Publicado por Elsevier España, S.L.U. Todos los derechos reservados.