



La imagen del mes

Neumatosis coli segmentaria en paciente con abdomen agudo



Segmentary pneumatosis coli in a patient with acute abdomen

Álvaro Sobrino Grande*, Paloma Sanz Muñoz,
Agustín Bertomeu García y José María Jover Navalón

Cirugía General y del Aparato Digestivo, Hospital Universitario de Getafe, Getafe, Madrid, España

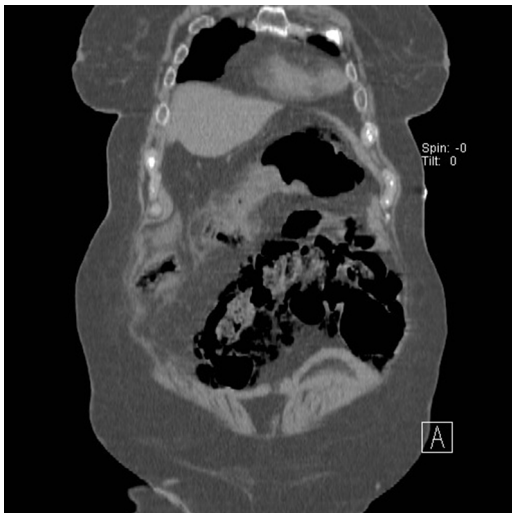


Figura 1

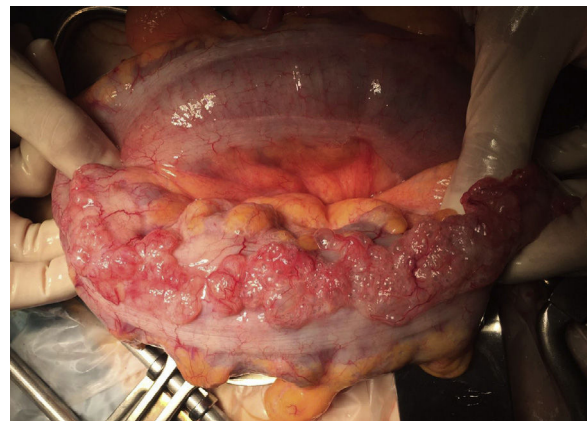

Figura 2

Mujer de 74 años con molestias abdominales leves de 2-3 semanas de evolución y estreñimiento crónico, que presenta aumento del dolor abdominal de 5 h de evolución, sin focalización. En la analítica se detecta leucocitosis con neutrofilia, incremento de proteína C-reactiva y procalcitonina, y alcalosis respiratoria. En la radiografía del abdomen se evidencia neumatosis coli del sigma. Se realiza tomografía computarizada que confirma neumatosis segmentaria en colon sigmoide, sin signos de diverticulitis aguda (fig. 1). En consideración del cuadro clínico se decide laparotomía exploradora urgente.

A la exploración quirúrgica se observa sigma de consistencia normal sin signos de isquemia, con neumatosis segmentaria (fig. 2). Escaso líquido seroso en pelvis con cultivos microbiológicos negativos. En consideración de la ausencia de otros hallazgos se decide realizar lavado de la cavidad abdominal y dejar drenaje en el espacio parieto-cólico izquierdo. La paciente evolucionó de forma favorable y se dio de alta al 4.º día del postoperatorio, sin otro tratamiento.

* Autor para correspondencia.

Correo electrónico: sobrino.grande@gmail.com (Á. Sobrino Grande).

<http://dx.doi.org/10.1016/j.ciresp.2016.12.011>

0009-739X/© 2016 AEC. Publicado por Elsevier España, S.L.U. Todos los derechos reservados.