



La imagen del mes

Megarrecto condicionante de oclusión intestinal



Intestinal obstruction and megarectum

Juan Manuel Romero Marcos*, María Pau Carbonell Aliaga, Lorenzo Sbert Castañer y José Andrés Cifuentes Ródenas

Servicio de Cirugía General, Hospital Son Llàtzer, Palma de Mallorca, España

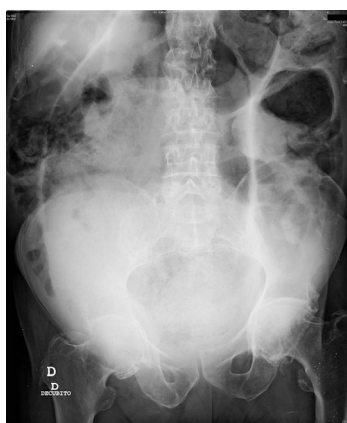


Figura 1

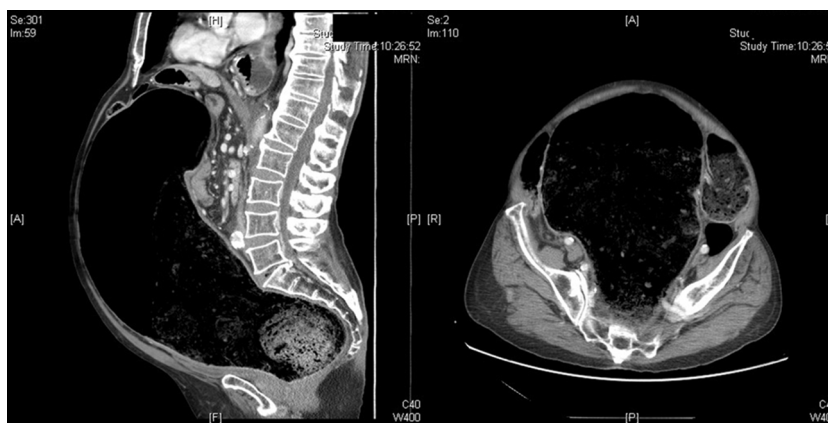

Figura 2

Varón de 68 años que consultó en Urgencias por cuadro de oclusión intestinal. La radiografía de abdomen mostró una imagen en grano de café sugestiva de vólvulo de sigma (fig. 1). Sin embargo, al ampliar el estudio con una tomografía computarizada abdominal se apreció un voluminoso megarrecto (fig. 2).

Entre las causas de megarrecto en el adulto destacan la enfermedad de Hirschprung, la obstrucción anorrectal funcional y algunos trastornos neuroendocrinos, aunque con frecuencia se cataloga como idiopático. El tratamiento es médico, con enemas y laxantes, aunque la cirugía puede ser necesaria en casos refractarios.

* Autor para correspondencia.

Correo electrónico: jmromeromarcos@gmail.com (J.M. Romero Marcos).

<http://dx.doi.org/10.1016/j.ciresp.2017.02.009>

0009-739X/© 2017 AEC. Publicado por Elsevier España, S.L.U. Todos los derechos reservados.