



La imagen del mes

Quiste mesentérico gigante como causa de oclusión intestinal



Gian mesenteric cyst as a cause of intestinal obstruction

Guillermo Pola Bandrés*, Guillermo Millán Gallizo, Blanca Martínez Soriano y María del Pilar Valcarreres Rivera

Hospital Clínico Universitario Lozano Blesa, Zaragoza, España

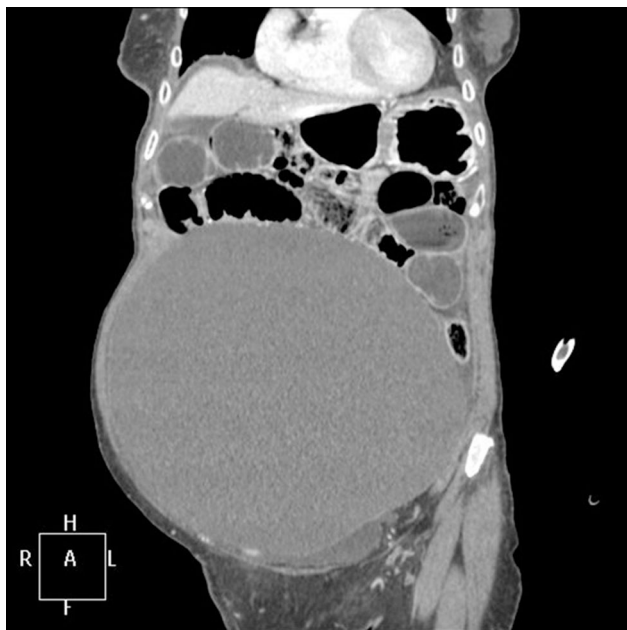

Figura 1

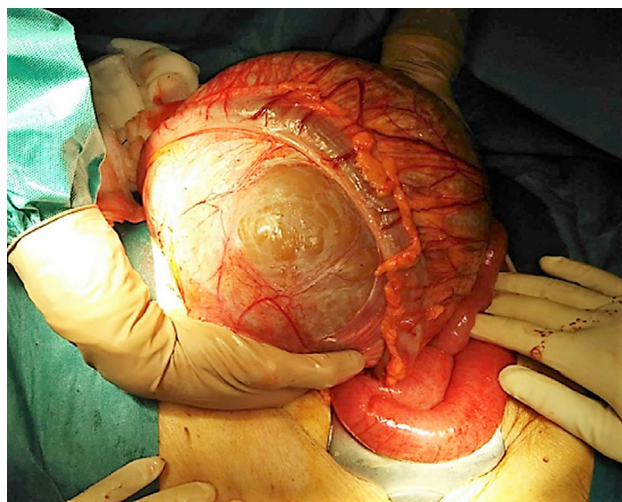


Figura 2

Mujer de 92 años, sin antecedentes médico-quirúrgicos, consulta por dolor abdominal y vómitos fecaloideos de 24 h de evolución. A la exploración, abdomen doloroso de forma difusa sin irritación peritoneal, timpanismo epigástrico y matidez en el resto del abdomen. En la tomografía computarizada hallazgo de una tumoración quística abdominal de 22 × 14 cm que ocupa la totalidad del abdomen y produce cuadro obstructivo de intestino delgado (fig. 1). Se interviene de urgencia y se halla obstrucción de intestino delgado secundaria a tumoración dependiente de mesosigma (fig. 2). Se realiza sigmoidectomía y exéresis de la lesión, con anastomosis colorrectal primaria. Diagnóstico anatomopatológico: quiste mesentérico de 22 × 16 cm y peso de 4,2 kg.

* Autor para correspondencia.

Correo electrónico: pola.guillermo@gmail.com (G. Pola Bandrés).

<http://dx.doi.org/10.1016/j.ciresp.2017.02.011>

0009-739X/© 2017 AEC. Publicado por Elsevier España, S.L.U. Todos los derechos reservados.