



La imagen del mes

Hemorragia digestiva grave secundaria a tumor yeyunal gigante del estroma gastrointestinal



Severe bleeding caused by giant gastrointestinal stromal tumor of the jejunum

José Antonio Casimiro Pérez*, María Asunción Acosta Mérida, María del Mar Callejón Cara y Manuel Artiles Armas

Servicio de Cirugía General y del Aparato Digestivo, Hospital Universitario de Gran Canaria Doctor Negrín, Las Palmas de Gran Canaria, Las Palmas, España

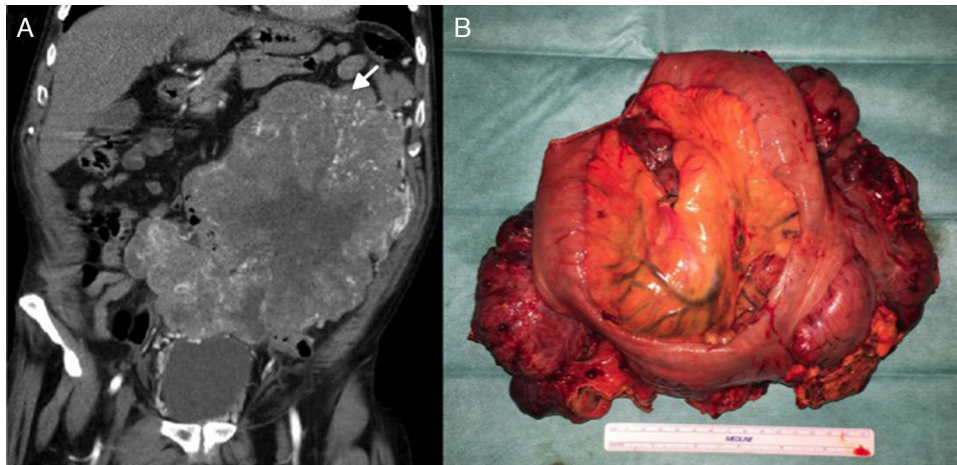


Figura 1

Varón de 69 años de edad que consultó por melenas, síndrome constitucional y anemia severa (hemoglobina = 6,4 g/dl; previa al ingreso 14,1 g/dl). La exploración evidenció una gran masa palpable en hemiabdomen izquierdo, que en la tomografía computarizada se correspondía con un tumor de 18,5 × 20 cm que infiltraba varias asas yeyunales (fig. 1A). En la intervención quirúrgica se encontró una tumoración gigante intraperitoneal en contacto con epiplón y asas yeyunales. Se realizó resección en bloque del tumor, epiplón y doble resección intestinal (fig. 1B). El estudio anatómico-patológico informó de: tumor del estroma gastrointestinal de alto grado que afecta a 2 segmentos de intestino delgado; diámetro = 21 cm; mitosis = 13,3/50CGA; C-Kit/DOG-1: intensamente positivos; Ki-67: 25-30%, algunas áreas 50%, y estadificación: pT₄N₀.

* Autor para correspondencia.

Correo electrónico: Casimiro.ja@gmail.com (J.A. Casimiro Pérez).

<http://dx.doi.org/10.1016/j.ciresp.2017.03.015>

0009-739X/© 2017 AEC. Publicado por Elsevier España, S.L.U. Todos los derechos reservados.