



## La imagen del mes

## Esplenosis abdominal: utilidad de la gammagrafía hepato-esplénica con $^{99m}\text{Tc}$ -fitato en el diagnóstico diferencial con implante tumoral

### Abdominal splenosis: Usefulness of $^{99m}\text{Tc}$ -phytate hepato-splenic scintigraphy in the differential diagnosis with tumor implantation

Elena Espinosa Muñoz\*, Ana María Martín García, Diego Ramírez Ocaña y Carmen Puentes Zarzuela

Unidad de Gestión Clínica de Medicina Nuclear, Hospital Regional Universitario de Málaga, Málaga, España

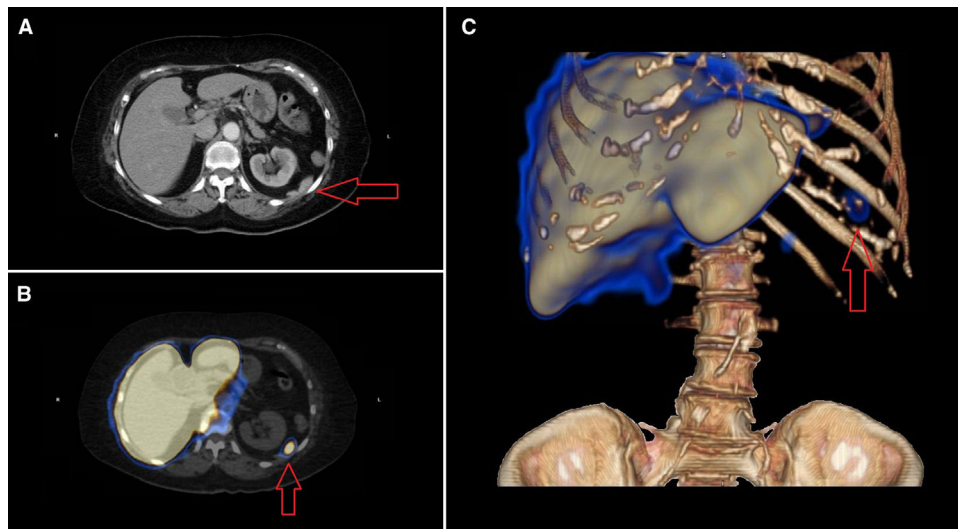


Figura 1

Mujer de 74 años con antecedentes de HTA, leucemia mieloide crónica, intervención quirúrgica de GIST gástrico no metastásico y esplenectomía por rotura esplénica. Se diagnosticó de adenocarcinoma de colon en ángulo hepático, objetivándose únicamente en estudio de extensión PET/TC la existencia de un nódulo infradiaphragmático izquierdo de  $33 \times 8$  mm, sin actividad metabólica. Se decidió hemicolectomía derecha, siendo la evolución postoperatoria satisfactoria. Los controles sucesivos con TC toraco-abdominal mostraban la persistencia de la lesión subdiaphragmática izquierda sin cambios evolutivos (fig. 1A). Finalmente, el estudio isotópico mediante gammagrafía hepato-esplénica y SPECT-TC con reconstrucción 3D reveló que dicha lesión correspondía a un implante esplénico (figs. 1B y C).

\* Autor para correspondencia.

Correo electrónico: [elenaespinosamunoz@gmail.com](mailto:elenaespinosamunoz@gmail.com) (E. Espinosa Muñoz).

<https://doi.org/10.1016/j.ciresp.2017.11.003>

0009-739X/© 2017 AEC. Publicado por Elsevier España, S.L.U. Todos los derechos reservados.