



La imagen del mes

Hernia inguinal tubo-ovárica incarcerationada

Incarcerated tuboovarian inguinal hernia



Cristina Bernabeu Herraiz*, Lorena Rodríguez Cazalla, Beatriz Madrid Baños y Miguel Morales Calderón

Servicio de Cirugía General, Hospital Universitario San Juan de Alicante, Sant Joan d'Alacant, Alicante, España

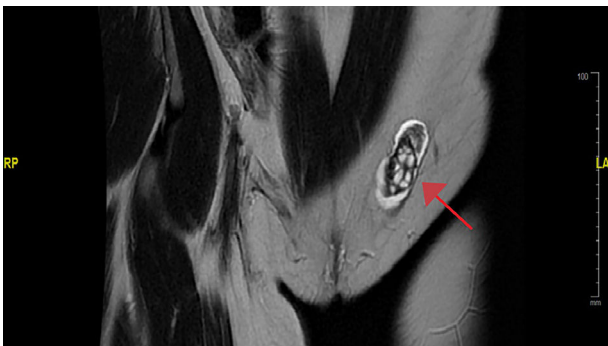


Figura 1

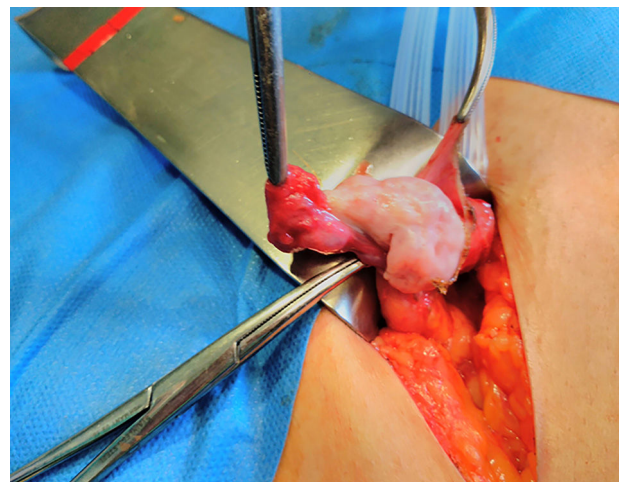


Figura 2

Mujer de 36 años con antecedentes de agenesia renal, que acudió a urgencias por dolor en hemiabdomen inferior de 12 h de evolución, solicitándose una analítica con leucocitosis y proteína C reactiva elevada y una TC abdominal que objetivó la presencia de una tumoración inguinal izquierda sólido-quística confirmándose en la RMN una hernia inguinal izquierda indirecta por persistencia del conducto peritoneo-vaginal con contenido del ovario y trompa izquierdos (fig. 1). Se realizó una hernioplastia inguinal tipo Lichtenstein sin necesidad de realización de anexectomía (fig. 2), siendo dada de alta a los 2 días sin complicaciones.

Diagnóstico: hernia inguinal tubo-ovárica incarcerationada.

* Autor para correspondencia.

Correo electrónico: Cristina.bernabeu.h@gmail.com (C. Bernabeu Herraiz).

<https://doi.org/10.1016/j.ciresp.2018.03.006>

0009-739X/© 2018 AEC. Publicado por Elsevier España, S.L.U. Todos los derechos reservados.