



La imagen del mes

Herida traqueal por arma blanca con orificio de entrada y salida

Tracheal stab wound with entrance and exit orifices

Marta López Porras*, Rafael Jiménez Merchán, Juan Carlos Girón Arjona y Miguel Congregado Loscertales

Servicio de Cirugía Torácica, Hospital Universitario Virgen Macarena, Sevilla, España

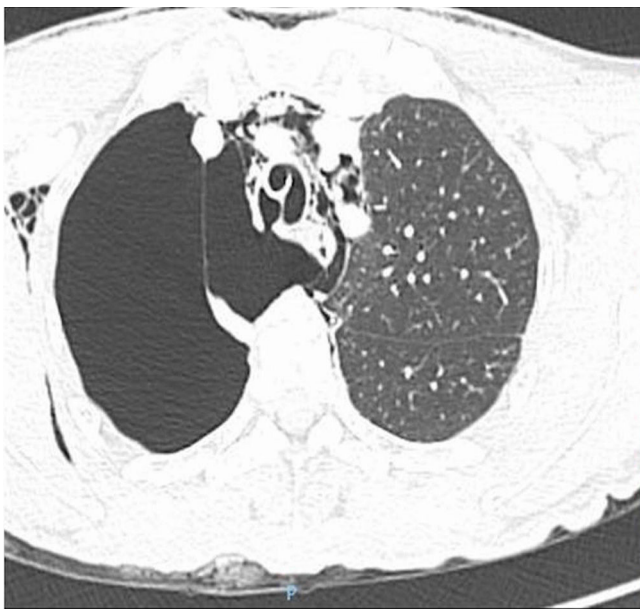

Figura 1

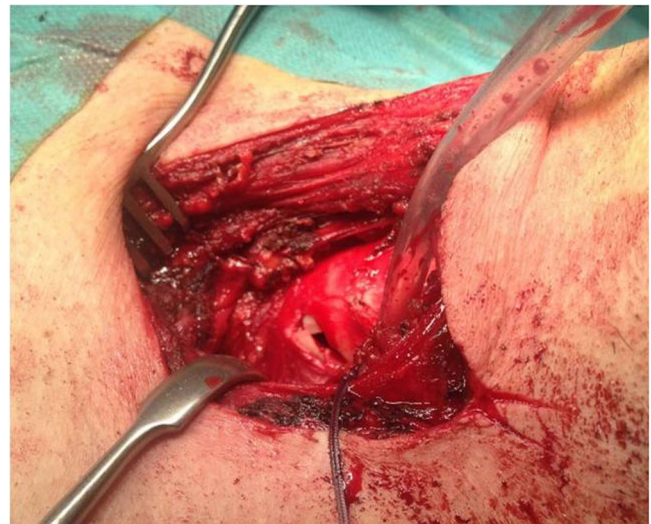


Figura 2

Varón de 48 años que sufre agresión con arma blanca en cuello a nivel de la región lateral izquierda con salida de sangre y aire. Se realiza una radiografía de tórax objetivándose neumotórax derecho, y se coloca drenaje pleural con importante fuga aérea. En la tomografía se aprecia una falta de expansión pulmonar, así como una solución de continuidad a nivel del tercio medio traqueal en la unión cartilago membranosa derecha (fig. 1). Se realiza cervicotomía confirmando la trayectoria de la herida desde la región cervical izquierda hasta la unión cartilago-membranosa derecha. Se procede a la sutura de la herida en «J» del 5.º-6.º anillo traqueal (fig. 2) y toracotomía para sutura de laceración de 4 cm de longitud en tercio medio traqueal derecho, así como desgarro pulmonar en lóbulo de la ácidos.

* Autor para correspondencia.

Correo electrónico: martalopezporras@hotmail.com (M. López Porras).

<https://doi.org/10.1016/j.ciresp.2018.04.002>

0009-739X/© 2018 AEC. Publicado por Elsevier España, S.L.U. Todos los derechos reservados.