



Original

Radioterapia intraoperatoria con Intrabeam[®] para el tratamiento del adenocarcinoma de páncreas resecable[☆]



Aida Cristina Rahy-Martín^{a,*}, Francisco Cruz-Benavides^a, Mar Sánchez-Lauro^a,
Álvaro Rodríguez-Méndez^a, Íñigo San Miguel^b, Pedro Lara^b y Joaquín Marchena-Gómez^a

^aServicio de Cirugía General y del Aparato Digestivo, Hospital Universitario de Gran Canaria Doctor Negrín, Las Palmas de Gran Canaria, España

^bServicio de Oncología Radioterápica, Hospital Universitario de Gran Canaria Doctor Negrín, Las Palmas de Gran Canaria, España

INFORMACIÓN DEL ARTÍCULO

Historia del artículo:

Recibido el 15 de septiembre de 2017

Aceptado el 24 de abril de 2018

On-line el 7 de julio de 2018

Palabras clave:

Intrabeam[®]

Radioterapia intraoperatoria

Adenocarcinoma pancreático

Morbilidad

Cirugía

RESUMEN

Introducción: La aplicación de radioterapia intraoperatoria en el lecho tumoral tras la resección de un cáncer de páncreas ha demostrado ser beneficiosa en el control local de la enfermedad. El objetivo de este estudio fue valorar los resultados iniciales obtenidos tras la aplicación de una nueva modalidad de radioterapia intraoperatoria (Intrabeam[®]) en términos de viabilidad, seguridad y resultados a corto plazo.

Métodos: Se estudiaron 5 pacientes sometidos a duodenopancreatectomía cefálica por cáncer de páncreas resecable, en los que se aplicó intraoperatoriamente un boost de radioterapia (5 Gy) en el lecho tumoral mediante la utilización del dispositivo portátil Intrabeam[®], fuente puntual de rayos X de baja energía. Se analizaron las complicaciones, estancia y mortalidad postoperatorias, recidivas y supervivencia a corto plazo.

Resultados: La edad media fue de 68 años. Todos los pacientes presentaban un estadio tumoral T3 y uno de ellos N1. En 3 pacientes se realizó una resección R0 y en 2 casos resultó ser una resección R1. La mortalidad peroperatoria fue del 0%. Solo se presentaron como complicaciones un retraso en el vaciamiento gástrico y una hemorragia postoperatoria. No hubo fístulas pancreáticas. Durante el seguimiento (media: 11,2 meses) se constató una recidiva en el paciente en el que se había practicado una resección R1.

Conclusiones: La aplicación de radioterapia con el dispositivo Intrabeam[®] en pacientes seleccionados no ha supuesto un aumento de la morbimortalidad peroperatoria, mostrándose como un procedimiento seguro en el tratamiento del cáncer resecable.

© 2018 AEC. Publicado por Elsevier España, S.L.U. Todos los derechos reservados.

[☆] Parte de la información contenida en este artículo ha sido presentada en los siguientes congresos: XVII Congreso de la Sociedad Canaria de Cirugía. Las Palmas de Gran Canaria, 24-26 de noviembre de 2016 y XIV Reunión Nacional de la Sección de Cirugía Mínimamente Invasiva e Innovación Tecnológica de la Asociación Española de Cirujanos. Toledo, 11-13 mayo de 2017.

* Autor para correspondencia.

Correo electrónico: aidarahy@hotmail.com (A.C. Rahy-Martín).

<https://doi.org/10.1016/j.ciresp.2018.04.014>

0009-739X/© 2018 AEC. Publicado por Elsevier España, S.L.U. Todos los derechos reservados.

Intraoperative radiotherapy with the Intrabeam[®] device for the treatment of resectable pancreatic adenocarcinoma

ABSTRACT

Keywords:

Intrabeam[®]
 Intraoperative radiotherapy
 Pancreatic adenocarcinoma
 Morbidity
 Surgery

Introduction: The application of intraoperative radiation therapy to the tumor bed after resection of pancreatic cancer has been shown to be beneficial in the local control of the disease. The objective of this study was to evaluate the preliminary outcomes after the application of a single intraoperative dose to the tumor bed with a new intraoperative radiotherapy device (Intrabeam[®]) in terms of viability, safety and short-term results.

Methods: We studied 5 patients who underwent pancreaticoduodenectomy for resectable pancreatic cancer in which a radiotherapy boost (5 Gy) was intraoperatively applied to the tumoral bed using the portable Intrabeam[®] device, a low-energy point-source X-ray. Postoperative complications, hospital stay and mortality, recurrences and short-term survival were analyzed.

Results: Mean patient age was 68 years. All patients had a T3-stage tumor and one of them N1. In 3 patients, R0 resection was performed, while R1 resection was conducted in 2. Perioperative mortality was 0%. The only complications included delayed gastric emptying and postoperative hemorrhage. There were no pancreatic fistulas. During follow-up (mean: 11.2 months), there was a relapse in the patient who had undergone R1 resection.

Conclusions: The application of radiotherapy with the Intrabeam[®] device in selected patients has not resulted in increased perioperative morbidity or mortality; therefore, this is a safe procedure for the treatment of resectable cancer.

© 2018 AEC. Published by Elsevier España, S.L.U. All rights reserved.

Introducción

La incidencia del cáncer de páncreas es similar a su mortalidad, siendo responsable de 331.000 muertes al año, constituyendo la séptima causa de muerte por cáncer en ambos sexos¹. Esta situación viene condicionada porque el diagnóstico se suele hacer en fase tardía y por las características biológicas de este tipo de tumor, que determinan esta evolución tan desfavorable². Al diagnóstico el 52% de pacientes tienen ya enfermedad a distancia, y en un 26% tienen extensión locorregional. Por estos motivos tan solo el 20% de pacientes resultan resecables³.

Además de la quimiorradioterapia neoadyuvante y/o adyuvante³ se ha utilizado la radioterapia intraoperatoria del lecho tumoral (IORT), que ha demostrado un beneficio en el control local de la enfermedad y de la calidad de vida de los pacientes^{2,4-7}. La mayor parte de estos estudios son retrospectivos, salvo el de Klinkenbilj, que realiza un trabajo prospectivo no aleatorizado⁴. En la mayoría de las series publicadas la IORT ha sido administrada con aceleradores lineales de electrones, que ha requerido el traslado del paciente desde el quirófano a la sala de radioterapia durante el acto quirúrgico, aunque ya se dispone en el mercado de dispositivos portátiles para aplicar el tratamiento en quirófano⁸. El desarrollo de equipos de radioterapia portátiles es un hecho de fundamental trascendencia, que ha permitido la generalización del uso de la IORT a muchos centros.

El uso de la terapia de rayos X de baja energía tipo *targeted intraoperative radiotherapy* o radioterapia intraoperatoria dirigida, mediante el dispositivo portátil Intrabeam[®], se ha revelado como un excelente método para el tratamiento del

cáncer de mama⁹⁻¹¹ y de otras localizaciones, incluidas las del ámbito digestivo¹². Sin embargo, su uso intraoperatorio para el tratamiento del cáncer de páncreas como complemento a la cirugía ha sido poco documentado.

El objetivo de este estudio fue presentar nuestra experiencia inicial de IORT con Intrabeam[®] para el tratamiento del cáncer de páncreas resecable en términos de viabilidad, seguridad y resultados a corto plazo.

Métodos

Se trata de un estudio observacional con recogida prospectiva de datos. Entre junio de 2016 y mayo de 2017 8 pacientes con cáncer de cabeza de páncreas potencialmente resecable¹³ fueron remitidos al servicio de cirugía para tratamiento. De estos, 5 fueron seleccionados para el protocolo de cirugía e IORT, tras ser presentados en el comité multidisciplinar. En los 3 casos restantes no se pudo aplicar este tipo de terapia por falta de disponibilidad del dispositivo.

El estudio fue aprobado por el Comité de Ética e Investigación Clínica del hospital (Código AEMPS: Estudio R-kilovolt; Código CEIC: 150063). Todos los pacientes firmaron el consentimiento informado.

Criterios de inclusión

1) Pacientes de 18 años de edad o más, de ambos sexos; 2) buen estado funcional ($KPS \geq 70\%$), con una esperanza de vida mayor de 6 meses; 3) carcinoma de páncreas potencialmente resecable y sin metástasis a distancia, con confirmación histológica pre o intraoperatoria (si no se obtiene el diagnós-

tico de adenocarcinoma no se aplica el tratamiento); y 4) lesión pancreática unifocal, con diámetro inferior a 7 cm.

Criterios de exclusión

1) Enfermedad metastásica; 2) insuficiencia hepática (AST y/o ALT > 2 veces de los valores normales establecidos por el rango de referencia del laboratorio); insuficiencia renal (creatinina sérica superior a 2 mg/dl) y/o diátesis hemorrágica; 3) función inadecuada de la médula ósea (neutrófilos < 2.000/l, plaquetas < 100.000/l); 4) embarazo; 5) tumores malignos previos; 6) tumores papilares intraductales malignizados; 7) pacientes en los que no se pudo obtener la positividad de la muestra pre o intraoperatoriamente; y 8) incapacidad de cumplir con el tratamiento del estudio y/o seguimiento.

Procedimiento

Todos los pacientes fueron evaluados mediante una tomografía computarizada (TAC) de estadificación, resonancia magnética (RMN) y/o ecografía endoscópica. En todos los pacientes se pudo confirmar histológicamente la existencia de la neoplasia durante el acto operatorio. Algunos pacientes fueron sometidos a drenaje de la vía biliar de forma preoperatoria por presentar bilirrubina mayor de 15 mg/dl. Los pacientes candidatos fueron remitidos al Servicio de Oncología Radioterápica, para valoración y firma de consentimiento informado.

En el día de la intervención el protocolo se desarrolló como sigue:

1. En el antequirófano el servicio de física médica efectúa las calibraciones necesarias para asegurar la estabilidad del haz de radiación del acelerador.
2. Realización de una laparotomía exploradora y, tras la confirmación de la resecabilidad del tumor, realización de duodenopancreatectomía cefálica con o sin preservación pilórica.
3. Confirmación intraoperatoria de malignidad y comprobación patológica de los márgenes de la pieza quirúrgica.
4. Se prepara el soporte quirúrgico de la fuente de rayos X con una funda estéril de cobertura y se ajusta el aplicador estéril a la fuente que se encuentra en la terminal del soporte. Se elige el diámetro del aplicador en función del lecho quirúrgico que se pretende irradiar.
5. Movilización del soporte y colocación del aplicador plano a 1 cm del lecho quirúrgico, mediante el brazo articulado (fig. 1).
6. Colocación de compresas húmedas en el resto del campo quirúrgico.
7. Se colocan láminas de wolframio de radioprotección en el perímetro del dispositivo, aunque con el aplicador plano la dispersión de la radiación se sabe que es mínima. Estas láminas bloquean el 95% de la radiación. A pesar de ello, en nuestro centro se aplican medidas de radioprotección del personal que incluyen:
 - a. Control de acceso al quirófano durante el tratamiento.
 - b. Evacuación del personal del quirófano.
 - c. Control de la consola del acelerador y control anestésico desde el antequirófano contigoo.

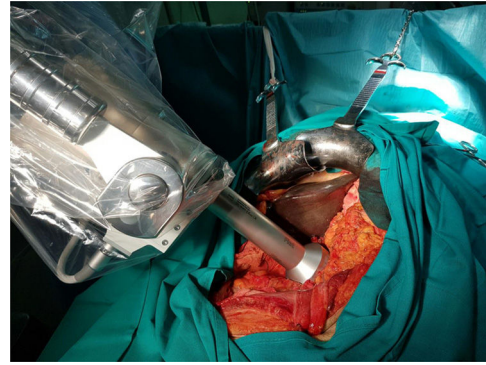

Figura 1 – Aplicación del dispositivo Intrabeam® para IORT en el cáncer de páncreas.

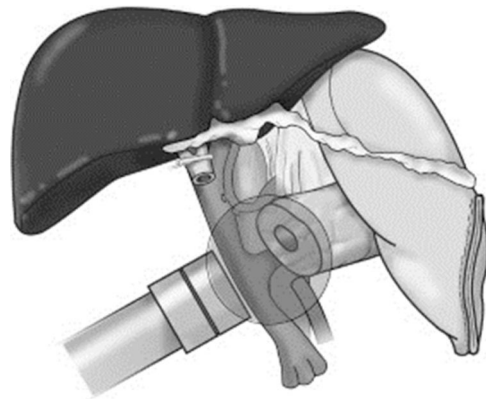


Figura 2 – Esquema de aplicación del IORT en el lecho quirúrgico.

- d. Comprobación de la señalización de riesgo radiológico y de que las puertas de acceso al quirófano están bloqueadas.
8. Inicio de la radioterapia. Se administra mediante el dispositivo Intrabeam® (Carl Zeiss Meditec, Oberkochen, Alemania), que proporciona una fuente puntual de rayos X de baja energía (máximo 50 kV) en la punta de un tubo de diámetro variable que se encuentra en el centro de un aplicador plano de diámetro variable (de 2,5 a 6 cm de diámetro). El objetivo es aplicar una dosis de radioterapia como boost en el lecho quirúrgico tras la resección, en la región más próxima al tumor extirpado, considerada de mayor riesgo de recidiva, con la intención de disminuir las probabilidades de recidiva local. El tiempo de aplicación varía en función del diámetro del aplicador, de la superficie y del paciente. El tiempo ha oscilado entre 27 y 42 minutos, calculado en función del diámetro del aplicador y de la actividad de la fuente. La dosis prescrita en la superficie del aplicador es de 20 Gy, que se corresponde con una dosis de 5 Gy a 1 cm del mismo (fig. 2).
9. Retirada del dispositivo, revisión de hemostasia y reconstrucción tipo Child.

En todos los pacientes se procedió a administrar quimioterapia con gemcitabina y radioterapia externa adyuvantes con radioterapia de intensidad modulada con control de imagen guiada (45 Gy, 1,8 Gy/día) de acuerdo con el protocolo

vigente en el centro. Se administró tratamiento adyuvante en los casos indicados según las guías del *National Comprehensive Cancer Network*. Como neoadyuvancia en nuestro centro se utilizan esquemas basados en la combinación de gemcitabina-paclitaxel o FOLFIRINOX. Todos los pacientes han sido seguidos en consultas externas y sometidos a revisiones trimestrales con TAC toracoabdominal y analítica con marcadores tumorales.

Análisis estadístico

Fueron recogidos prospectivamente los siguientes datos: edad, sexo, drenaje preoperatorio, complicaciones postoperatorias estadificadas según las definiciones del International Study Group of Pancreatic Surgery¹⁴⁻¹⁶ y la clasificación de Clavien-Dindo¹⁷, mortalidad operatoria, estancia, reingresos, histología, tipo de resección (R0, R1) siguiendo los criterios establecidos por la *International Union Against Cancer*^{18,19}, características de la IORT, tratamientos complementarios y recidiva precoz.

Las variables cualitativas se expresaron como número y porcentaje, y las numéricas mediante la media \pm desviación

estándar. Dado el pequeño número de pacientes de la muestra estudiada no se realizó estudio estadístico.

Resultados

Las características y resultados se recogen en la [tabla 1](#). La edad media fue de 67,8 años (\pm 10,3), 2 varones y 3 mujeres. Fue preciso drenaje preoperatorio en 4 pacientes (80%) y resección vascular portal parcial en 3 casos (60%) por sospecha de invasión vascular, no precisándose la utilización de prótesis o injertos vasculares, solo pudiéndose confirmar en el estudio histológico en uno de ellos. La estancia media fue de 10,4 días (\pm 6,0). Se presentaron complicaciones en 2 pacientes (40%), un retraso en el vaciamiento gástrico y una hemorragia postoperatoria extraluminal grado B¹⁶, que fue tratada mediante transfusión. No hubo fístulas pancreáticas. En 3 pacientes no se presentó ninguna complicación. La mortalidad peroperatoria fue del 0%. No se evidenciaron complicaciones secundarias al uso del IORT. En 2 casos, tras el estudio histológico definitivo, se constató resección R1 (afectación microscópica del margen). Según la clasificación TNM todos

Tabla 1 – Características de los pacientes y resultados de los pacientes sometidos a cirugía radical e IORT con Intrabeam por cáncer de cabeza de páncreas resecable

	A	B	C	D	E
Edad	75	75	69	70	50
Sexo	Mujer	Varón	Varón	Mujer	Mujer
Drenaje preoperatorio	Sí	Sí	Sí	No	Sí
Técnica quirúrgica	DPC	DPC	DPC PP	DPC PP	DPC
Complicaciones postoperatorias					
Fístula pancreática	No	No	No	No	No
Retraso vaciamiento gástrico	B	No	No	No	No
Hemorragia	No	No	A	No	No
Complicaciones médicas					
Clavien-Dindo	No	No	B	No	No
Clavien-Dindo	2	0	3A	0	0
Resección vascular	No	Sí	Sí	Sí	No
Estancia hospitalaria (días)	21	7	7	9	8
Reingreso	No	No	Sí	No	No
Tamaño tumoral (diámetro cm)	3,5	3,2	3	3,5	5
Anatomía patológica					
T	3	3	3	3	3
N	1	0	0	1	1
M	0	0	0	0	0
G	2	3	2	3	1
Invasión vascular	No	Sí	No	No	No
Invasión perineural	Sí	Sí	Sí	Sí	Sí
Número ganglios resecaos	20	13	16	4	36
RO/R1	R1	R1	R0	R0	
Diámetro aplicador (cm)	5	6	6	5	6
Tiempo exposición IORT (min)	41	40	42	27	35
Dosis en la superficie del aplicador (Gy)	20	20	20	20	20
Neoadyuvancia	No	No	No	No	Sí
Adyuvancia QT	Sí	Sí	Sí	Sí	Sí
Adyuvancia RT	Sí	Sí	Sí	Sí	Sí
Toxicidad	Grado 2 (náuseas y diarrea)	No	No	No	No
Recidiva local	Sí	No	No	No	No
Recidiva a distancia	No	No	No	No	No
Seguimiento (meses)	13	15	10	9	9
Supervivencia libre enfermedad (meses)	8	15	10	9	9
Supervivencia global (meses)	13	15	10	9	9

DPC: duodenopancreatectomía céfálica; DPC PP: duodenopancreatectomía con preservación pilórica

los tumores resultaron adenocarcinomas ductales y se estadificaron como T3, siendo 3 de ellos N1. Se objetivó invasión perineural en todos los casos. Uno de ellos era bien diferenciado (G1), 2 fueron moderadamente diferenciados (G2) y los otros 2 pobremente diferenciados (G3). Se administró adyuvancia con gemcitabina y RT a todos los pacientes. En una paciente se objetivó una toxicidad gastrointestinal grado 2, objetivándose náuseas y diarrea.

El seguimiento medio ha sido de 11,2 meses ($\pm 2,7$). Durante este escaso periodo de seguimiento recidivó un paciente cuya histología definitiva había resultado R1.

Discusión

La cirugía se considera la única opción terapéutica con capacidad curativa del cáncer de páncreas. No obstante, la recurrencia locorregional y/o metastásica aparece entre los 9 y 15 meses del diagnóstico, y la expectativa de vida es de entre 12 y 15 meses sin tratamiento adyuvante².

La presencia de enfermedad subclínica locorregional y a distancia es la responsable de la limitada supervivencia de estos pacientes resecables. Aunque teóricamente la obtención de una resección R0 implicaría una supervivencia mayor que los pacientes con enfermedad residual tras la resección, el control de la enfermedad a largo plazo aún no se ha conseguido²⁰.

A día de hoy el uso estandarizado de tratamientos locorregionales, como la radioterapia externa, o sistémicos como la quimioterapia han supuesto solamente una modesta mejora de los resultados clínicos^{20,21}.

Estos modestos resultados vienen dados por 2 razones fundamentales. La primera, una limitada eficacia de los tratamientos sistémicos disponibles hasta ahora, que hacen difícil el control de la enfermedad subclínica a distancia, a pesar del uso de nuevas combinaciones (FOLFIRINOX y nab-paclitaxel) más allá de la gemcitabina^{22,23}.

La segunda razón es la dificultad técnica que existe para administrar altas dosis de radioterapia adyuvante cuando se usa radioterapia externa. Si bien las nuevas técnicas de radioterapia de intensidad modulada con control de imagen guiada²⁴ han mejorado la distribución y precisión de la dosis de radioterapia a administrar, la existencia de órganos sanos con una baja tolerancia a la radiación, en el territorio adyacente al lecho quirúrgico, no nos permiten administrar toda la dosis de radioterapia que sería necesaria para mejorar los resultados obtenidos hasta ahora.

Quizás la única forma de la que disponemos en la actualidad de administrar una alta dosis de radiación en el lecho, con extrema precisión en la localización del mismo, sin pérdida de tiempo y en el mismo acto quirúrgico, sería la IORT. Tiene la ventaja de modificar el microambiente del lecho quirúrgico limitando el crecimiento de las células tumorales residuales²⁵. Definida como la aplicación de una sola fracción de alta dosis de irradiación durante un acto quirúrgico sobre el lecho tumoral, puede permitir el disminuir la dosis de radiación a los tejidos normales circundantes, que son apartados del campo de irradiación durante el procedimiento^{26,27}. El IORT para el cáncer de páncreas se utilizaría, pues, como un *boost* antes de la EBRT adyuvante. Podríamos

considerar que, debido a la caída de dosis desde la salida del aplicador hasta la llegada al lecho quirúrgico, la dosis utilizada podría ser insuficiente, pero es la dosis equivalente a la que se aplica en páncreas con terapia de electrones. No existe certeza de que dosis mayores sean seguras en relación con la morbimortalidad peroperatoria. Tras demostrar su seguridad en estudios más amplios, podría plantearse aumentarla.

Todos los estudios publicados hasta ahora²⁶⁻³⁴ han conseguido demostrar la utilidad de la IORT en el control local de la enfermedad, siendo el estudio de Sindelair³⁴ el único estudio prospectivo aleatorizado que ha demostrado un control local. Sin embargo, se ha producido un estancamiento de esta técnica, probablemente inducida por la falta de mejora en la supervivencia, aunque con las nuevas estrategias quimioterápicas es posible que la IORT mejore esta.

La aplicación de la IORT con Intrabeam[®] ofrecería varias ventajas con respecto a las otras técnicas. La dosis de radiación se aplica en la extensión de lecho tumoral necesaria en cada caso, con una mínima dispersión de la radiación con el aplicador plano, siendo la precisión de la aplicación en el lecho máxima. La dosis de radiación se puede modificar y el tiempo de exposición no aumenta de forma significativa el tiempo operatorio. Desde el comienzo de la aplicación en nuestro centro de esta terapia en el cáncer de mama se han ido mejorando los problemas técnicos que fueron surgiendo para implementar esta técnica¹¹, y hoy día la consideramos una técnica segura y reproducible para el tratamiento de tumores resecables de páncreas.

Este estudio está limitado por el escaso número de pacientes y el escaso seguimiento, ya que para valorar los resultados de este nuevo enfoque es necesario esperar a los resultados obtenidos a largo plazo y su inclusión en estudios multicéntricos con grupo control.

No obstante, a pesar de las limitaciones comentadas, han quedado demostradas la seguridad, validez y fiabilidad del tratamiento mediante cirugía radical combinada con IORT utilizando un dispositivo portátil de rayos X de baja energía tipo *targeted intraoperative radiotherapy*. No se ha demostrado la existencia de complicaciones inherentes a la aplicación de la técnica.

Autoría

Aida Cristina Rahy-Martín: diseño del estudio, recogida de datos, redacción del artículo, revisión crítica y aprobación de la versión final.

Francisco Cruz-Benavides: diseño del estudio, revisión crítica y aprobación de la versión final.

Mar Sánchez-Lauro: revisión crítica y aprobación de la versión final.

Álvaro Rodríguez-Méndez: revisión crítica y aprobación de la versión final.

Íñigo San Miguel: diseño del estudio, revisión crítica y aprobación de la versión final.

Pedro Lara: diseño del estudio, revisión crítica y aprobación de la versión final.

Joaquín Marchena-Gómez: diseño del estudio, análisis e interpretación de los resultados, revisión crítica y aprobación de la versión final.

Conflicto de intereses

Los autores declaran no tener ningún conflicto de intereses.

BIBLIOGRAFÍA

- Ilic M, Ilic I. Epidemiology of pancreatic cancer. *World J Gastroenterol.* 2016;22:9694-705.
- Jooste V, Dejardin O, Bouvier V, et al. Pancreatic cancer: Wait times from presentation to treatment and survival in a population-based study. *Int J Cancer.* 2016;139:1073-80. <http://dx.doi.org/10.1002/ijc.30166>.
- Fernández del Castillo C, Jiménez RE. Epidemiology and risk factors for exocrine pancreatic cancer. In: UptoDate, Post TW, ed. UptoDate, Waltham, MA [consultado 23 Feb 2016].
- Klinkenbilj J, Jeekel J, Sahmoud T, van Pel R, Couvreur ML, Veenhof CH, et al. Adjuvant radiotherapy and 5 FU after curative resection of cancer of the pancreas and periampullary region. *Ann Surg.* 1999;230:776-84.
- Staley CA, Lee JE, Cleary KR, Abruzzese JL, Fenoglio CJ, Rich TA, et al. Preoperative chemoradiation, pancreaticoduodenectomy, and intraoperative radiation therapy for adenocarcinoma of the pancreatic head. *Am J Surg.* 1996;171:118-25.
- Shiple W, Wood W, Tepper J, Warshaw AL, Orlow EL, Kaufman SD, et al. Intraoperative electron beam irradiation for patients with unresectable pancreatic carcinoma. *Ann Surg.* 1984;200:25-32.
- Krempien R, Roeder F. Intraoperative radiation therapy (IORT) in pancreatic cancer. *Radiation Oncol.* 2017;12:8-16.
- Beddar AS, Biggs PJ, Chang S, Ezzell GA, Faddegon BA, Hensley FW, et al. Intraoperative radiation therapy using mobile electron linear accelerators: Report of AAPM Radiation Therapy Committee Task Group n.º 72. *Med Phys.* 2006;33:1476-89.
- Valentini V, Calvo F, Reni M, Krempien R, Sedlmayer F, Buchler MW, et al. Intra-operative radiotherapy (IORT) in pancreatic cancer: joint analysis of the ISORT-Europe experience. *Radiother Oncol.* 2009;91:54-9.
- Grobmyer SR, Lightsey JL, Bryant CM, Shaw C, Yeung A, Bhandare N, et al. Low-kilovoltage, single-dose intraoperative radiation therapy for breast cancer: results and impact on a multidisciplinary breast cancer program. *J Am Coll Surg.* 2013;216:617-23.
- Fernández-Carrión MJ, Miralles-Curto M, Pinar-Sedeño B, Rosas-Bermúdez C, Rodríguez-Ibarria N, Sosa-Quesada Y, et al. Radioterapia intraoperatoria de la mama con Intrabeam: experiencia inicial en nuestro centro. *Rev Senol Patol Mamar.* 2016;29:163-9.
- Guo S, Reddy CA, Kolar M, Woody N, Mahadevan A, Deibel FC, et al. Intraoperative radiation therapy with the photon radiosurgery system in locally advanced and recurrent rectal cancer: Retrospective review of the Cleveland Clinic Experience. *Radiat Oncol.* 2012;7:110-8.
- Evans D, Farnell M, Lillemoe K, Vollmer C Jr, Strasberg SM, Schulick RD, et al. Surgical treatment of resectable and borderline resectable pancreas cancer: Expert consensus statement. *Ann Surg Oncol.* 2009;16:1736-44. <http://dx.doi.org/10.1245/s10434-009-0416-6>.
- Bassi C, Dervenis CH, Butturini G, Fingerhut A, Yeo C, Izbicki J, et al. Postoperative pancreatic fistula: An international study group (ISGPF) definition. *Surgery.* 2005;138:8-13.
- Wente M, Bassi C, Dervenis CH, Fingerhut A, Gouma DJ, Izbicki JR, et al. Delayed gastric emptying (DGE) after pancreatic surgery: A suggested definition by the International Study Group of Pancreatic Surgery (ISGPS). *Surgery.* 2007;142:761-8.
- Wente M, Veit J, Bassi C, Dervenis C, Fingerhut A, Gouma DJ, et al. Postpancreatectomy hemorrhage (PPH)- An International Study Group of Pancreatic Surgery (ISGPS) definition. *Surgery.* 2007;142:20-5.
- Clavien PA, Sanabria JR, Strasberg SM. Proposed classification of complications of surgery with examples of utility in cholecystectomy. *Surgery.* 1992;111:518-26.
- Hermanek P, Sobin LH, editores. *International Union Against Cancer. TNM classification of malignant tumors. 4th edition.* Berlin: Springer. 1987.
- Schlietter AM, Esposito I. *Cancers (Basel).* 2010; 2 (4): 2001-2010. <https://doi.org/10.3390/cancers2042001>
- Neoptolemus JP, Stocken DD, Friess H, Bassi C, Dunn JA, Hickey H, et al. A randomized trial of chemoradiotherapy and chemotherapy after resection of pancreatic cancer. *N Engl J Med.* 2004;350:1200-10.
- Hazard L, Tward JD, Szabo A, Shrieve DC. Radiation therapy is associated with improved survival in patients with pancreatic adenocarcinoma: results of a study from the Surveillance, Epidemiology, and End Results (SEER) Registry Data. *Cancer.* 2007;110:2191.
- Gourgou-Bourgade S, Bascoul-Mollevis C, Desseigne F, Ychou M, Bouché O, Gimbaud R, et al. Impact of FOLFIRINOX compared with gemcitabine on quality of life in patients with metastatic pancreatic cancer: results from the PRODIGE 4/ ACCORD 11 randomized trial. *J Clin Oncol.* 2013;31:23-9.
- Von Hoff DD, Ervin T, Arena FP, Chiorean EG, Infante J, Moore M, et al. Increased survival in pancreatic cancer with nab-paclitaxel plus gemcitabine. *N Engl J Med.* 2013;369:1691-703.
- Huguet F, Hajj C, Winston CB, Shi W, Zhang Z, Wu AJ, et al. Chemotherapy and intensity-modulated radiation therapy for locally advanced pancreatic cancer achieves a high rate of R0 resection. *Acta Oncol.* 2017;56:384-90.
- Belletti B, Vaidya JS, D'Andrea S, Entschladen F, Roncadin M, Lovat F, et al. Targeted intraoperative radiotherapy impairs the stimulation of breast cancer cell proliferation and invasion caused by surgical wounding. *Clin Cancer Res.* 2008;14:1325-32.
- Kinsella TJ, Sindelar WF. Intraoperative for pancreatic carcinoma. *Experimental and clinical studies. Cancer.* 1996;78(3S):598-604.
- Palta M, Willet C, Czito B. The role of Intraoperative radiation therapy in patients with pancreatic cancer. *Semin Radiat Oncol.* 2014;24:126-31.
- Abe M, Takahashi M. Intraoperative radiotherapy: The Japanese experience. *Int J Radiat Oncol Biol Phys.* 1981;7:863.
- Nishimura Y, Hosotani R, Shibamoto Y, Kokubo M, Kanamori S, Sasai K, et al. External and intraoperative radiotherapy for resectable and unresectable pancreatic cancer: analysis of survival rates and complication. *Int J Radiat Oncol Biol Phys.* 1997;39:39-49.
- Shiple W, Wood WC, Tepper JE, Warshaw AL, Orlow EL, Kaufman SD, et al. Intraoperative electron beam irradiation for patients with unresectable pancreatic carcinoma. *Ann Surg.* 1984;200:289.
- Roldan GE, Gunderson LL, Nagorney DM, Martin JK, Ilstrup DM, Holbrook MA, et al. External beam versus intraoperative and external beam irradiation for locally advanced pancreatic cancer. *Cancer.* 1988;61:1110-6.
- Ogawa K, Karasawa K, Ito Y, Ogawa Y, Jingu K, Onishi H, et al. Intraoperative radiotherapy for resected pancreatic cancer: a multiinstitutional retrospective analysis of 210 patients. *Int J Radiat Oncol Biol Phys.* 2010;77:734-42.
- Showalter TN, Rao AS, Rani AP, Rosato FE, Rosato EL, Andrel J, et al. Does intraoperative radiation therapy improve local tumor control in patients undergoing pancreaticoduodenectomy for pancreatic adenocarcinoma? A propensity score analysis. *Ann Surg Oncol.* 2009;16:2116-22.
- Sindelar WF, Kinsella TJ. Studies of intraoperative radiotherapy in carcinoma of the pancreas. *Ann Oncol.* 1999;10 Suppl 4:226.