



## Cartas científicas

# Injerto autólogo de ligamento falciforme para la reconstrucción vascular en cirugía oncológica de páncreas



## Autologous falciform ligament graft for vascular reconstruction in pancreatic cancer surgery

La resección oncológica completa (R0) es el principal factor determinante de la supervivencia en el carcinoma pancreático y, para ello, en ocasiones se requiere la realización de una reconstrucción vascular.

Se presenta el caso de un paciente varón de 50 años diagnosticado mediante una tomografía computarizada (TC) (fig. 1) y resonancia magnética abdominal de una neoplasia de cuerpo pancreático de 53 × 29 mm, con afectación del confluente esplenoportal y antro gástrico. Se realizó una ecoendoscopia para obtener estudio histológico, que fue compatible con adenocarcinoma de origen biliopancreático. La tomografía por emisión de positrones descartó enfermedad a distancia.

Durante la cirugía, se confirmó afectación de la cara lateral de la vena porta. Se realizó una resección en bloque del cuerpo y cola de páncreas, resección lateral de la vena porta, gastrectomía subtotal y esplenectomía. La reconstrucción vascular se llevó a cabo con una plastia lateral autóloga de ligamento falciforme utilizando sutura continua de prolene 5/0 (fig. 2).

El resultado anatomopatológico definitivo confirmó un adenocarcinoma ductal de páncreas con infiltración de la pared gástrica y pared lateral de la vena porta, con márgenes de resección libres. Dos ganglios peripancreáticos resultaron afectados (2/11), pT4N1.

El curso postoperatorio del paciente transcurrió sin complicaciones, siendo alta al sexto día. Recibió profilaxis tromboembólica con heparina de bajo peso molecular durante un mes. En la TC realizada un mes tras la cirugía se observó permeabilidad del injerto vascular.

La infiltración porto-mesentérica es frecuente en los tumores de cabeza y cuerpo de páncreas. En estos casos, la resección venosa es necesaria para conseguir la exéresis completa del tumor<sup>1</sup>.

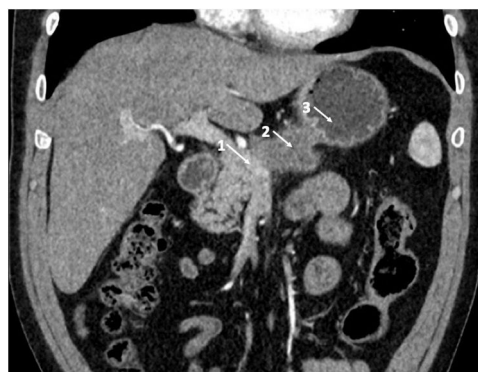La reconstrucción venosa puede ser realizada en la mayoría de los casos mediante anastomosis primaria. Cuando esta no

es posible, puede utilizarse un injerto autólogo en caso de tratarse de pequeños defectos o material protésico tras resecciones mayores<sup>2</sup>.

Se han descrito numerosas opciones de injertos autólogos, entre los que destacan injertos venosos (vena safena, femoral, iliaca externa, yugular, umbilical, etc.) e injertos de peritoneo<sup>1</sup>. El uso de este último fue descrito por Kurbangaleev en 1965. Los injertos autólogos peritoneales son no trombogénicos y tienen algunas ventajas, como la facilidad para su obtención y su bajo coste<sup>1</sup>.

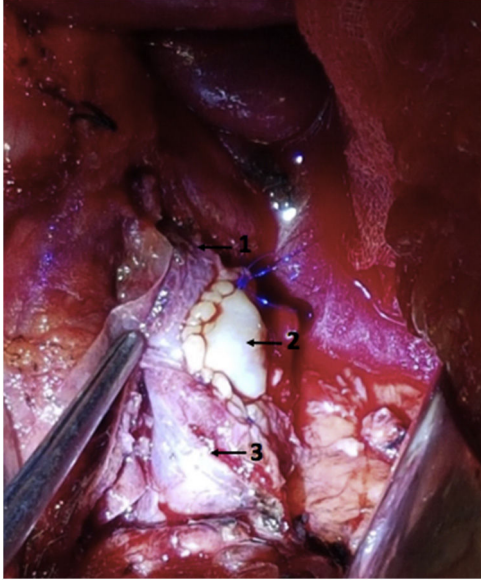
Una alternativa descrita recientemente es el uso del ligamento falciforme<sup>3</sup>, el cual añade una ventaja al injerto peritoneal al tratarse de una estructura de doble membrana que le confiere una mayor fortaleza<sup>1</sup>, pudiendo utilizarse por ambas caras.

En nuestro paciente, el uso del ligamento falciforme como injerto permitió la reconstrucción del defecto venoso de una



**Figura 1 – Imagen radiológica donde se observa la infiltración vascular.**

**1: confluente esplenoportal; 2: neoplasia pancreática; 3: antro gástrico.**



**Figura 2 – Reconstrucción vascular con plastia lateral autóloga de ligamento falciforme.**

**1: vena porta; 2: plastia lateral de ligamento falciforme; 3: vena mesentérica superior.**

forma sencilla, económica, con excelente resultado funcional y libre de complicaciones. El ligamento falciforme puede ser considerado como alternativa en la reconstrucción venosa cuando un injerto es necesario durante la cirugía pancreática.

## BIBLIOGRAFÍA

1. Zhiying Y, Haidong T, Xiaolei L, Yongliang S, Shuang S, Ligu L, et al. The falciform ligament as a graft for portal-superior mesenteric vein reconstruction in pancreatectomy. *J Surg Res.* 2017;218:226–31.
2. Balzan S, Gava V, Magalhaes M, Schwengber A, Dotto M. The use of autologous peritoneal grafts for vascular reconstruction. *The Official Journal of the International Hepato-Pancreato-Biliary Association.* 2016;18(S1):e385–601.
3. Dokmak S, Aussilhou B, Sauvanet A, Nagarajan G, Farges O, Belghiti J. Parietal peritoneum as an autologous substitute for venous reconstruction hepatopancreatobiliary surgery. *Ann Surg.* 2015;262:366–71.

María Galofré-Recasens\*, Eric Herrero Fonollosa, Judith Camps Lasa, María Isabel García-Domingo y Esteban Cugat Andorrà

*Servicio de Cirugía General y Digestiva, Unidad de cirugía HBP, Hospital Universitari Mútua Terrassa, Terrassa, Barcelona, España*

\* Autor para correspondencia.

Correo electrónico: [mariagalofre@uic.es](mailto:mariagalofre@uic.es)

(M. Galofré-Recasens).

<https://doi.org/10.1016/j.ciresp.2018.05.001>  
0009-739X/

© 2018 AEC. Publicado por Elsevier España, S.L.U. Todos los derechos reservados.

## Pseudohernia postherpética

### Postherpetic pseudohernia



La infección por virus varicela-zóster afecta al 10-20% de la población general<sup>1</sup> con una incidencia que varía entre 3 y 5 por cada 1.000 habitantes-año<sup>2</sup>. Las secuelas neurológicas varían desde el dolor crónico (neuralgia postherpética) hasta la meningoencefalitis<sup>3</sup>. Dentro de las secuelas motoras, la pseudohernia postherpética se debe a una paresia segmentaria que aparece en menos del 5% de los casos y se manifiesta como protrusión de la pared abdominal que aumenta con maniobras de Valsalva en ausencia de defectos estructurales<sup>4,5</sup>.

Se presenta el caso de 2 pacientes con una pseudohernia postherpética:

Mujer de 82 años diagnosticada de infección por virus varicela-zóster después de presentar lesiones características en el dermatoma T12-L1. Fue tratada con Aciclovir<sup>®</sup> oral durante una semana, 3 meses después presenta un «abultamiento» en la región de la pared abdominal derecha correspondiente al dermatoma afectado que aumentaba de

tamaño con el Valsalva. Al examen físico, se evidencia una asimetría abdominal en la zona de la pared abdominal previamente descrita (fig. 1a) y una erupción herpética en resolución (fig. 1b). No se palpa anillo herniario ni defectos en la pared. La tomografía computarizada (TC) confirma la ausencia de defectos herniarios (fig. 1c) y la electromiografía revela denervación limitada a los músculos de la región del dermatoma T12-L1 derecho. En el segundo caso, un varón de 67 años presenta un cuadro clínico idéntico al previo (fig. 2b) siendo tratado con Valaciclovir<sup>®</sup> durante una semana (fig. 2c).

La patogénesis de las complicaciones motoras postherpéticas es motivo de controversia, habiéndose relacionado con la propagación directa del virus desde los ganglios dorsales hasta las raíces ventrales o las astas anteriores medulares<sup>4,6</sup>, generándose así una debilidad muscular y la consecuente paresia<sup>7,8</sup>. El zóster abdominal puede causar protrusión de la pared, mientras que el cervical provoca debilidad del brazo y