



La imagen del mes

Compresión esofágica por divertículo de Zenker gigante

Esophageal compression by giant Zenker's diverticulum



Clara Gené Skrabec, Marta Viciano Martín*,
Andrea Fernández Pujol y Elisenda Garsot Savall

Servicio de Cirugía General y Digestiva, Hospital Germans Trias i Pujol, Badalona, Barcelona, España

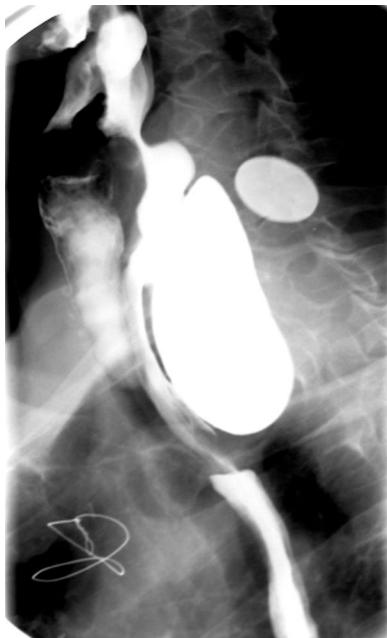

Figura 1

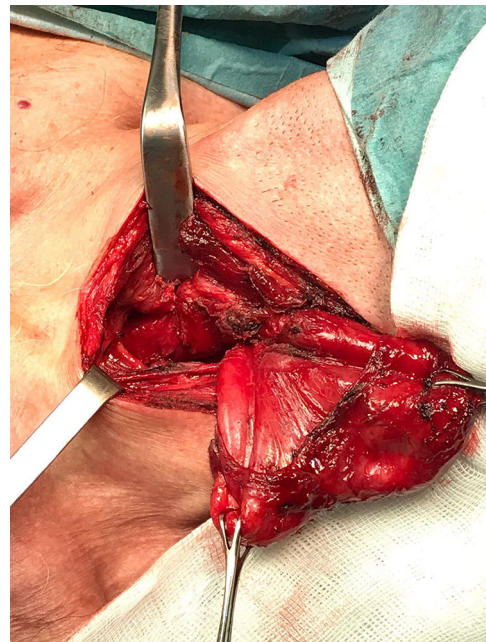


Figura 2

Paciente de 67 años con antecedentes de IAM en 2005, por lo que es portador de *stent* coronario. Refiere clínica de disfagia y regurgitación de líquidos y sólidos de años de evolución. En los últimos 2 años ha presentado una pérdida de 13 kg de peso con desnutrición severa (IMC: 19,7 kg/m²). Se realiza estudio con esofagograma (fig. 1) observándose divertículo de Zenker de gran tamaño que condiciona compresión sobre la luz esofágica. Se interviene mediante cervicotomía lateral izquierda (fig. 2) realizándose exéresis de gran divertículo de Zenker de 6 cm de diámetro y miotomía distal al cuello del divertículo.

* Autor para correspondencia.

Correo electrónico: mviciano13@gmail.com (M. Viciano Martín).

<https://doi.org/10.1016/j.ciresp.2018.07.003>

0009-739X/© 2018 AEC. Publicado por Elsevier España, S.L.U. Todos los derechos reservados.