



La imagen del mes

## Hepatitis masiva secundaria a síndrome del sumidero



### Massive hepatolithiasis due to sump syndrome

Unai de Andres Olabarria\*, Lorena García Bruña, Roberto Maniega Alba y Francisco Javier Ibáñez Aguirre

Servicio de Cirugía General y Digestiva, Hospital Galdakao-Usansolo, Galdakao, Bizkaia, España

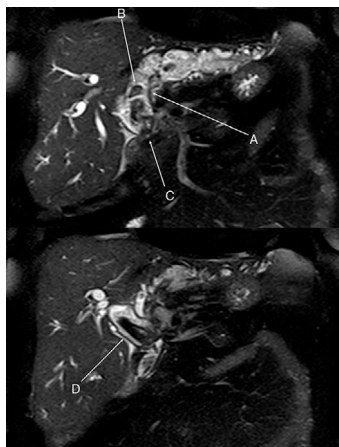


Figura 1

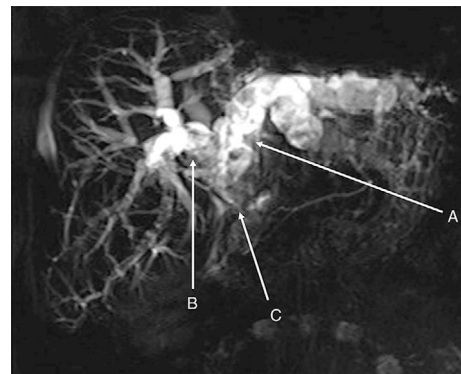


Figura 2

Mujer de 77 años con antecedentes de colecistectomía por colelitiasis a los 27 años. A los 65 años se le practicó una coledocoduodenostomía por coledocolitiasis, desarrollando posteriormente un síndrome del sumidero y colangitis de repetición.

Tras tratamiento inicial endoscópico y debido a la mala evolución se solicitó una colangiorresonancia magnética que apreció una colangitis con importante dilatación y litiasis de toda la vía biliar a excepción de las ramas intrahepáticas del conducto hepático derecho y fibrosis del hígado izquierdo (figs. 1 y 2).

Finalmente se decidió realizar una hepatectomía izquierda, litotomía endoscópica intraoperatoria del hígado derecho y resección de coledocoduodenostomía con nueva hepaticoyunostomía en Y de Roux.

La anatomía patológica describió un colangitis aguda y crónica con esteatosis moderada (grado II en la escala de Brunt) y fibrosis portal y periportal (grado II escala METAVIR).

\* Autor para correspondencia.

Correo electrónico: [UNAI.DEANDRESOLABARRIA@osakidetza.net](mailto:UNAI.DEANDRESOLABARRIA@osakidetza.net) (U. de Andres Olabarria).

<https://doi.org/10.1016/j.ciresp.2018.08.006>

0009-739X/© 2018 AEC. Publicado por Elsevier España, S.L.U. Todos los derechos reservados.