



La imagen del mes

Diverticulosis yeyunal: una causa infrecuente de abdomen agudo



Jejunal diverticulosis: An infrequent cause of acute abdomen

Pablo Rodríguez García*, María Balsalobre Salmerón, Arancha García López y Álvaro Martínez Manzano

Servicio de Cirugía General y del Aparato Digestivo, Hospital General Universitario Santa Lucía, Cartagena, Murcia, España

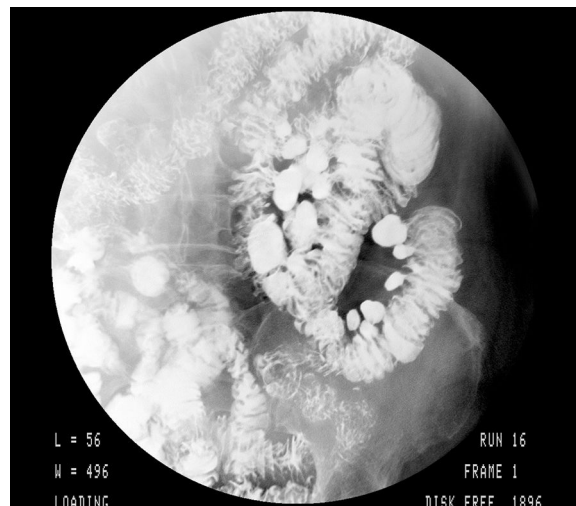


Figura 1

Mujer de 71 años con antecedente de episodio de enteritis resuelta con tratamiento conservador, que consultó por dolor abdominal y febrícula. A la exploración, presentaba abdomen en tabla. Se realizó TC-abdominal, compatible con perforación intestinal, siendo intervenida, hallando múltiples divertículos yeyunales, uno de ellos perforado. En revisiones se realizó tránsito baritado, hallando múltiples divertículos yeyunales (fig. 1).

Los divertículos yeyunales representan el 1% de la enfermedad diverticular digestiva, siendo la localización menos frecuente. Suelen ser asintomáticos y pueden presentar complicaciones como hemorragia, perforación y obstrucción intestinal, que requieran tratamiento quirúrgico urgente, aunque habitualmente no se incluye entre los diagnósticos diferenciales por su infrecuencia.

Diagnóstico: abdomen agudo secundario a divertículo yeyunal perforado.

* Autor para correspondencia.

Correo electrónico: pablorg924@gmail.com (P. Rodríguez García).

<https://doi.org/10.1016/j.ciresp.2018.10.010>

0009-739X/© 2018 AEC. Publicado por Elsevier España, S.L.U. Todos los derechos reservados.