



# CIRUGÍA ESPAÑOLA

www.elsevier.es/cirugia



## ORIGINAL

# Efectividad de la interrupción de la transmisión nerviosa de la cadena simpática torácica bilateral con clip para el tratamiento de la hiperhidrosis palmar y/o axilar severa y el rubor facial



Juan J. Fibla Alfara <sup>a,\*</sup>, Laureano Molins López-Rodó <sup>a,b</sup>, Jorge Hernández Ferrández <sup>a</sup> y Ángela Guirao Montes <sup>a,b</sup>

<sup>a</sup> Cirugía Torácica, Hospital Universitari Sagrat Cor, Barcelona, España

<sup>b</sup> Cirugía Torácica, Hospital Clínic, Universitat de Barcelona, Barcelona, España

## INFORMACIÓN DEL ARTÍCULO

Historia del artículo:

Recibido el 14 de marzo de 2017

Aceptado el 16 de noviembre de 2018

On-line el 23 de enero de 2019

Palabras clave:

Hiperhidrosis

Rubor facial

Simpatectomía

Pinzamiento

Sudoración compensatoria

## RESUMEN

**Introducción:** El tratamiento estándar de la hiperhidrosis palmar o axilar y el rubor facial es la sección de la cadena simpática torácica. La interrupción de la transmisión nerviosa de la cadena simpática torácica bilateral con clip, conocida como «pinzamiento», constituye una alternativa con la opción de revertir el procedimiento en caso de sudoración compensatoria intolerable.

**Métodos:** Estudio prospectivo para evaluar: a) resultados del «pinzamiento» en pacientes con hiperhidrosis palmar o axilar y rubor facial, y b) determinar la mejoría obtenida tras la retirada del clip en pacientes con sudoración compensatoria intolerable. Se incluyó a 299 pacientes (598 procedimientos) diagnosticados de hiperhidrosis palmar (n = 110), palmar o axilar (n = 78), axilar (n = 35) y rubor facial (n = 76), tratados mediante «pinzamiento» videotoroscópico de 2007 a 2015.

**Resultados:** Ciento veintiocho varones y 171 mujeres con una edad media de 28 años. En 290 casos (97,0%) pudo darse el alta dentro de las primeras 24 h. En un 92,3% el procedimiento fue efectivo (99,1% hiperhidrosis palmar, 96,1% hiperhidrosis palmar o axilar, 74,3% hiperhidrosis axilar y 86,8% rubor facial). Nueve pacientes (3%) presentaron complicaciones menores. En 137 pacientes (45,8%) apareció sudoración compensatoria: moderada 113 (37,8%), severa 16 (5,3%) e intolerable 8 (2,7%). Se retiró el clip en estos 8 pacientes, mejorando los síntomas en 5 (62,8%), con efecto mantenido sobre la hiperhidrosis en 4 de ellos.

**Conclusiones:** El «pinzamiento» de la cadena simpática torácica es una técnica efectiva y segura. En caso de sudoración compensatoria incapacitante, esta técnica permite la retirada del clip y la reversión de los síntomas en un porcentaje notable de pacientes.

© 2018 AEC. Publicado por Elsevier España, S.L.U. Todos los derechos reservados.

\* Autor para correspondencia.

Correo electrónico: [juanjofibla@gmail.com](mailto:juanjofibla@gmail.com) (J.J. Fibla Alfara).

<https://doi.org/10.1016/j.ciresp.2018.11.009>

0009-739X/© 2018 AEC. Publicado por Elsevier España, S.L.U. Todos los derechos reservados.

## Effectiveness of bilateral clipping of the thoracic sympathetic chain for the treatment of severe palmar and/or axillary hyperhidrosis and facial flushing

### A B S T R A C T

#### Keywords:

Hyperhidrosis  
Facial flushing  
Sympathectomy  
Clipping  
Compensatory sweating

**Introduction:** Division of the thoracic sympathetic chain is the standard treatment for severe palmar and/or axillary hyperhidrosis and facial flushing. Clipping is an alternative option which allows the block to be reverted in cases of intolerable compensatory sweating.

**Methods:** This is a prospective study performed to assess: a) results of clipping of the thoracic sympathetic chain in patients with palmar and/or axillary hyperhidrosis and facial flushing; and b) to determine the improvement obtained after removal of the clip in patients with unbearable compensatory sweating. We included 299 patients (598 procedures) diagnosed with palmar hyperhidrosis (n=110), palmar and/or axillary hyperhidrosis (n=78), axillary hyperhidrosis (n=35), and facial flushing (n=76), who underwent videothoroscopic clipping between 2007 and 2015.

**Results:** 128 men and 171 women were treated, with mean age of 28 years. A total of 290 patients (97.0%) were discharged within 24 hours. The procedure was effective in 92.3% (99.1% in palmar hyperhidrosis, 96.1% in palmar and/or axillary hyperhidrosis, 74.3% in axillary hyperhidrosis, and 86.8% in facial flushing). Nine patients (3%) presented minor complications. Compensatory sweating developed in 137 patients (45.8%): moderate in 113 (37.8%), severe in 16 (5.3%) and unbearable in 8 (2.7%). The clip was removed in these 8 patients; symptoms improved in 5 (62.8%), with sustained effect on hyperhidrosis in 4 of them.

**Conclusions:** Clipping of the thoracic sympathetic chain is an effective and safe procedure. If incapacitating compensatory sweating develops, this technique allows the clips to be removed with reversion of symptoms in a considerable number of patients.

© 2018 AEC. Published by Elsevier España, S.L.U. All rights reserved.

## Introducción

La hiperhidrosis esencial o primaria es un trastorno caracterizado por un exceso de sudoración a nivel palmar, axilar o plantar, o bien una combinación de estas u otras regiones corporales en diferentes grados. Se estima que afecta a entre un 1 y un 3% de la población<sup>1</sup>. El rubor facial (flushing) consiste en el enrojecimiento incontrolado de la cara por dilatación inapropiada de los vasos sanguíneos faciales. Tanto la hiperhidrosis como el rubor facial se originan por una sobrestimulación del sistema nervioso simpático. Actualmente, cuando las terapias dermatológicas han sido ineficaces, el tratamiento más estandarizado y con un mejor resultado para ambos casos es la simpaticotomía torácica endoscópica bilateral. Este procedimiento quirúrgico consiste en la sección del nervio simpático torácico a distintos niveles en función del trastorno a tratar, lográndose la desaparición de la hiperhidrosis y del rubor facial<sup>2</sup>. Esta técnica ha demostrado ser segura y eficaz<sup>3</sup>. Su efecto secundario más frecuente (30-75% de casos) es la sudoración compensatoria que consiste en una sudoración excesiva postoperatoria habitualmente localizada en la espalda, miembros inferiores y abdomen<sup>4</sup>. Este síntoma es casi siempre discreto y bien tolerado por los pacientes, pero en algunas personas (5%) puede ser muy abundante y problemático, especialmente durante el ejercicio físico y en ambientes de temperaturas muy altas. En estos casos el paciente puede solicitar «revertir» la simpaticotomía para aliviar la sudoración compensatoria, aunque esto

suponga regresar a los síntomas previos a la intervención. Ante este problema surge la técnica de la interrupción de la transmisión nerviosa de la cadena simpática torácica bilateral con clip por videotoroscopia, también conocida como «pinzamiento», como alternativa a la simpaticotomía<sup>5</sup>. Este procedimiento es capaz de tratar la hiperhidrosis y el rubor facial, puede resolver la sudoración compensatoria problemática y sus resultados y complicaciones son comparables a la simpaticotomía estándar<sup>6</sup>.

En 2013, Martínez-Barenys et al.<sup>7</sup> publicaron los primeros resultados de «pinzamiento» videotoroscópico en 44 pacientes (88 procedimientos), con una tasa de recidiva de la hiperhidrosis del 4,5% y una incidencia de sudoración compensatoria del 65,9%. Los objetivos del presente estudio fueron: a) evaluar los resultados del «pinzamiento» de la cadena simpática torácica por videotoroscopia en una amplia casuística de 299 pacientes con hiperhidrosis palmar o axilar y rubor facial, y b) determinar la mejoría obtenida tras la retirada del clip en pacientes con sudoración compensatoria intolerable.

## Métodos

Desde enero del 2007 hasta diciembre del 2015, todos los pacientes diagnosticados consecutivamente de hiperhidrosis o rubor facial con indicación para el tratamiento quirúrgico se incluyeron en un estudio prospectivo. La evaluación preoperatoria incluyó anamnesis completa, exploración física deta-

llada, radiografía de tórax, hemograma y pruebas de función tiroidea en caso de sospecha de enfermedad tiroidea. La indicación quirúrgica se basaba en los siguientes criterios: a) confirmación mediante la entrevista preoperatoria de que el trastorno tenía un impacto notable en la vida diaria del paciente, tanto a nivel laboral como social; b) exclusión de otras causas subyacentes a través de la historia clínica y de los resultados de los estudios complementarios, y c) constatación de la falta de efectividad de los tratamientos conservadores previos. El Comité de Ética del hospital aprobó el estudio y todos los pacientes dieron su consentimiento por escrito.

Todas las operaciones se efectuaron bajo anestesia general con ventilación selectiva y en posición semi-Fowler con ambos brazos en hiperextensión. Se empleó un termómetro digital de manera rutinaria para medir la temperatura palmar sirviendo ello de guía para verificar el correcto bloqueo simpático. El instrumental empleado consistió en 2 puertas de entrada de 10 mm, una endocámara de 10 mm con visión de 30°, un gancho coagulador y un aplicador de clips angulado (Acuclip™ Right-Angle Multiple Clip Applier, Covidien/Medtronic, Cornellá del Llobregat, Barcelona, España), con 20 clips de titanio de 8 mm. Se efectuaron 2 incisiones de 10 mm para las puertas de entrada, a nivel de 3.<sup>er</sup> y 5.º espacios intercostales, en línea axilar media y anterior, respectivamente. Una vez identificado el nervio simpático se localizaba el nivel idóneo para la colocación del clip mediante el recuento de las costillas (R2: 2.<sup>a</sup> costilla, R3: 3.<sup>a</sup> costilla, R4: 4.<sup>a</sup> costilla y R5: 5.<sup>a</sup> costilla). Bajo control endoscópico se procedía a abrir la pleura parietal sobre el nivel deseado cortando la misma mediante el gancho<sup>6</sup>. Llevamos a cabo un bloqueo simpático con pinzamiento del nervio simpático a nivel de R2 para el rubor facial, R3-R4 para la hiperhidrosis palmar y R4-R5 para la hiperhidrosis axilar e hiperhidrosis palmar y axilar. Si se observaban nervios de Kuntz, se procedía a su electrocoagulación. Tras la liberación completa del nervio simpático y de haber creado espacio suficiente, se introducía el aplicador de clips por la puerta superior. La costilla bajo el nervio simpático dificultaba el paso del aplicador, por lo cual este debe hacerse a través del espacio intercostal superior o inferior. La cabeza del aplicador se presionaba cuidadosamente en el espacio y se avanzaba lateralmente hasta que la boca del dispositivo en forma de U abrazara por completo al nervio simpático, momento en el que se colocaba clip horizontalmente sobre el mismo<sup>6</sup>. Utilizamos el aumento de la temperatura palmar y los cambios en la onda de pulso como indicadores del correcto bloqueo del nervio simpático. La técnica se consideró efectiva cuando además de que el cirujano constatará visualmente la completa compresión del nervio simpático por el clip, el anestésista verificaba: a) aumento de la temperatura digital (independientemente de la cuantía del aumento), y b) aumento en la onda de pulso (cualquier aumento que fuere). En el hemitórax contralateral se efectuaba el mismo procedimiento. Al finalizar la operación, se realizaba una radiografía de tórax para descartar neumotórax.

En caso de una sudoración compensatoria masiva, los clips podían retirarse fácilmente. Se usaban las cicatrices de la cirugía previa para la colocación de las puertas de entrada, introduciendo la cámara y dirigiéndola hacia el ápex pulmonar para obtener una mejor visibilidad del nervio simpático. En caso de aparecer adherencias pleurales, estas podían ser

liberadas. Dependiendo del tiempo transcurrido desde la primera cirugía, era posible que una capa de fibrosis recubriera el clip pero, independientemente del grosor de la capa, el uso de las costillas como puntos de referencia facilitaba la localización del nervio simpático y del clip. Para retirarlo se empleaba un endoinstrumento curvo, la punta del cual agarraba la «cola» del clip (parte proximal del mismo) y con un movimiento lateral suave, el clip se podía separar fácilmente del nervio<sup>8</sup>.

Se utilizó una escala visual analógica (EVA) para determinar el grado de satisfacción del paciente con el resultado de la cirugía (EVA 9-10; muy satisfecho; EVA 6-8 satisfecho; EVA 3-5: insatisfecho; EVA 0-2: muy insatisfecho). Se establecieron las categorías de EVA 6-10 como paciente satisfecho con la cirugía por desaparición o mejoría significativa del rubor o anhidrosis del área afectada (procedimiento efectivo) y EVA 5-0 como paciente insatisfecho por persistencia del rubor o de la hiperhidrosis (procedimiento inefectivo). La sudoración compensatoria se valoró por la respuesta «sí» o «no» a la pregunta de haber experimentado sudoración excesiva anormal en otras partes del cuerpo tras la cirugía. Si la respuesta era afirmativa, el paciente debía catalogarla como «moderada» (localizada, sin interferir con las actividades de la vida diaria), «severa» (sistémica, afectando de manera tolerable la vida diaria) e «intolerable» (sistémica, afectando significativamente la vida diaria).

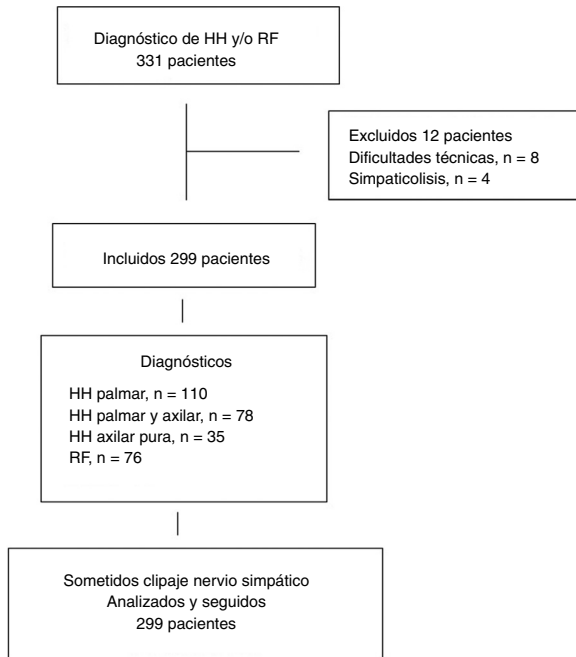
Asimismo, dado que los pacientes formaban parte del programa de cirugía ambulatoria, las enfermeras de la unidad de cirugía mínimamente invasiva recogieron el grado de dolor postoperatorio. Se utilizó una EVA (0-10). La intensidad del dolor se consideró leve o leve-moderado (EVA < 4), moderado-grave (EVA 4-6) y muy intenso (EVA > 6). Los pacientes podían ser dados de alta precozmente como parte del programa si se cumplían los criterios siguientes: tolerancia a la ingesta oral de líquidos, capacidad para estar de pie y deambular acompañados, intensidad de dolor medido por una EVA de  $\leq 3$  y ausencia de complicaciones.

Se recogieron los datos de los pacientes prospectivamente mediante un cuestionario específicamente diseñado para el estudio ([anexo, material suplementario](#)) y analizados retrospectivamente, con un seguimiento mínimo de 12 meses. Se presenta un análisis descriptivo de los resultados.

## Resultados

De los 331 pacientes candidatos a pinzamiento simpático, 32 fueron excluidos: 23 por dificultades técnicas (curva de aprendizaje) en 4 por preferencia de la técnica clásica de simpaticólisis. La distribución de los pacientes se resume en la [figura 1](#). La población de estudio estaba formada por 299 pacientes (128 varones, 171 mujeres), con una edad media de 28 años (rango 15-65). En 76 pacientes el principal síntoma fue el rubor facial (2 pacientes habían sido operados sin éxito en otro centro), en 110 la hiperhidrosis palmar, en 78 la hiperhidrosis palmar y axilar, y en los 35 restantes, la hiperhidrosis axilar pura. Las características basales de los pacientes se detallan en la [tabla 1](#).

En 290 casos (97,0%) pudo darse el alta dentro de las primeras 24 h de la cirugía, en 249 (83,3%) como parte de un



**Figura 1 – Diagrama de flujo con la distribución de los pacientes.**

**HH: hiperhidrosis; RF: rubor facial.**

programa de cirugía ambulatoria mínimamente invasiva. Los resultados principales se resumen en la [tabla 2](#). En un 92,3% de los pacientes, los síntomas mejoraron. Por enfermedades, los porcentajes de mejoría fueron del 99,1% para el grupo de pacientes con hiperhidrosis palmar, del 96,1% para el grupo de hiperhidrosis palmar o axilar, del 74,3% para el grupo de

**Tabla 2 – Resultados en 299 pacientes tratados mediante «pinzamiento» bilateral de la cadena simpática torácica**

Resultados	Número (%)
<i>Mejoría de los síntomas</i>	276 (92,3)
Hiperhidrosis palmar, n = 110	109 (99,1)
Hiperhidrosis palmar o axilar, n = 78	75 (96,1)
Hiperhidrosis axilar pura, n = 35	26 (74,3)
Rubor facial, n = 76	66 (86,8)
<i>Complicaciones</i>	9 (3,0)
Fuga aérea	7 (2,3)
Paresia braquial unilateral transitoria	1 (0,3)
Neumotórax	1 (0,3)
<i>Sudoración compensatoria</i>	137 (45,8)
Moderada	113 (37,8)
Severa	16 (5,3)
Intolerable	8 (2,7)
Retirada del clip	8
Mejoría	5 (62,5)

hiperhidrosis axilar pura y del 86,8% para el grupo de rubor facial.

Nueve pacientes (3%) presentaron complicaciones que fueron de grado I de la clasificación de Clavien-Dindo en 8 casos y de grado III en un caso de neumotórax diferido que precisó drenaje torácico. Siete pacientes ingresaron durante las primeras 24 h por fuga aérea, un paciente por paresia braquial unilateral transitoria y el paciente restante reingresó a las 72 h tras la cirugía por un neumotórax diferido que precisó drenaje pleural. En 4 pacientes (1,3%) se constató un neumotórax laminar apical en la radiografía de tórax postoperatoria sin traducción clínica, habiéndose resuelto espontáneamente en la placa de control a la semana de la cirugía.

En 137 pacientes (45,8%) apareció sudoración compensatoria, que fue clasificada como «severa» en 16 (5,3%) e «intolerable» en 8 (2,7%). Estos 8 pacientes solicitaron la retirada del clip porque la sudoración afectaba gravemente las actividades de su vida diaria<sup>9</sup>. En estos casos, la intervención se realizó al cabo de 2 meses del pinzamiento simpático en 3 pacientes, a los 3 meses en 2, a los 7 meses en uno, a los 14 meses en uno y al cabo de 3 años en uno. En 3 casos, hubo dificultades técnicas por adherencias pleurales firmes en las intervenciones realizadas a los 7 y 14 meses y a los 3 años. Tras la retirada del clip, la sudoración compensatoria mejoró en 5 de los 8 pacientes intervenidos (62,5%), los 5 intervenidos dentro de los 3 primeros meses de la operación inicial, con efecto mantenido sobre la hiperhidrosis en 4 de ellos.

## Discusión

El tratamiento de la hiperhidrosis y el rubor facial varía desde la terapia médica dermatológica hasta la cirugía. Los tratamientos médicos incluyen el hexahidrato de cloruro de aluminio, los anticolinérgicos orales, la iontoforesis y la inyección intradérmica de toxina botulínica<sup>10</sup>. Estos trastornos generan un elevado grado de ansiedad afectando a los pacientes tanto a nivel personal como laboral, por ello cuando los procedimientos conservadores fallan está indicada la simpaticolisis endoscópica torácica<sup>11</sup>. El abordaje quirúrgico ha evolucionado desde un acceso abierto que requería

**Tabla 1 – Características basales de los 299 pacientes incluidos en el estudio**

Variable	Número (%)
<i>Sexo</i>	
Varones	128 (42,8)
Mujeres	171 (57,2)
<i>Edad, años, media (rango)</i>	28 (15-65)
<i>Síntoma</i>	
Hiperhidrosis palmar	110 (36,8)
Hiperhidrosis palmar y axilar	78 (26,1)
Hiperhidrosis axilar	35 (11,7)
Rubor facial	76 (25,4)
<i>Edad de inicio de los síntomas</i>	
Infancia	245 (81,9)
Adolescencia/adulto	54 (18,1)
<i>Antecedentes familiares</i>	
Presentes	81 (27,1)
Ausentes	218 (72,9)
<i>Tratamiento previo</i>	
Sí	267 (89,3)
No	32 (10,7)

Datos expresados como frecuencias y porcentajes en paréntesis, a menos que se indique lo contrario.

hospitalización hasta el abordaje videotoroscópico actual que puede llevarse a cabo de manera ambulatoria<sup>12,13</sup>. En nuestro servicio hemos llevado a cabo la simpatectomía por 2 puertas de entrada al iniciar el programa de «pinzamiento» hace 10 años. Previamente, realizábamos la simpatectomía por una sola puerta de entrada. Los grados de dolor en ambas series de pacientes han hecho posible incluir estos procedimientos (antes y después de la implementación del «pinzamiento») en un programa de cirugía mínimamente invasiva ambulatoria sin haberse observado una mayor intensidad del dolor con el cambio a las 2 puertas que impidiera el alta precoz.

Se han descrito diferentes técnicas de simpaticólisis endotorácica para el tratamiento de la hiperhidrosis y el rubor facial<sup>14,15</sup>. La técnica más extendida es la simpaticotomía, que consiste en identificar la cadena simpática y cortarla empleando un bisturí eléctrico o armónico<sup>16-18</sup>. A pesar de su efectividad y seguridad, este procedimiento tiene el inconveniente de ser irreversible. Tras la sección, la conducción nerviosa por el nervio simpático es difícil de recuperar y el riesgo de sudoración compensatoria masiva persiste, por lo que en caso de aparición de esta complicación, es posible que los pacientes pudieran preferir haber continuado sufriendo la hiperhidrosis o el rubor facial original.

A pesar de que la sudoración compensatoria intolerable después de la sección del nervio simpático afecta a aproximadamente un 5% de los pacientes, las opciones terapéuticas son limitadas. Se ha sugerido la inyección local de toxina botulínica en aquellas áreas donde la sudoración sea más copiosa<sup>19</sup>. También se ha propuesto la reconstrucción del nervio simpático utilizando el nervio intercostal o el nervio sural, pero las experiencias con este procedimiento son limitadas. En 1988, Telaranta<sup>20</sup> describe un caso clínico de hiperhidrosis palmar y reconstrucción con un injerto del nervio sural por cirugía abierta con resultados satisfactorios al año de la intervención. En 2008, Latif et al.<sup>21</sup>, usando un modelo porcino, demostraron que era factible efectuar un injerto de nervio intercostal por toracoscopía robótica. En una serie de 19 pacientes con hiperhidrosis compensatoria grave tras una media de 47 meses de la cirugía primaria y tratados mediante cirugía reconstructiva con el nervio intercostal, Haam et al.<sup>22</sup> describen mejoría de la sudoración en 9 pacientes (47,4%) y marcada mejoría únicamente en 3 pacientes (15,8%). Recientemente, Rantanen y Telaranta<sup>23</sup>

han publicado los resultados a largo plazo (media de seguimiento 87 meses) de 19 pacientes entre 150 que respondieron a un cuestionario para evaluar el resultado de la reconstrucción con nervio intercostal (n = 11) o sural (n = 8) por sudoración compensatoria tras simpatectomía torácica endoscópica. La disminución de la sudoración fue significativa en 7 (36,8%) pacientes, moderada en 7 (36,8%) y ligera en uno (5,3%). En 3 pacientes el resultado fue negativo (15,8%) y un paciente empeoró. Aunque el porcentaje de mejoría es del 73,7%, la baja tasa de respuesta del 12,7% introduce un sesgo muy importante en la interpretación de los resultados. Por otra parte, los tratamientos conservadores, incluyendo reducción del peso, aplicación tópica de sales de aluminio, inyección subcutánea de toxina botulínica y tratamiento con anticolinérgicos orales (glicopirrolato, oxibutinina), suelen ser ineficaces en pacientes que desarrollan sudoración compensatoria significativa<sup>24</sup>.

La técnica del «pinzamiento» es tan efectiva como la sección irreversible de la cadena simpática y es el único procedimiento, hasta el momento, con capacidad de revertir el bloqueo del sistema nervioso simpático torácico<sup>18,25</sup>. En 1998, Lin et al.<sup>5</sup> introdujeron el «pinzamiento» de la cadena simpática a nivel de R2 en 326 pacientes con hiperhidrosis palmar con excelentes resultados, lo que posteriormente se ha confirmado en diferentes trabajos<sup>9,26-30</sup>. La mayor ventaja potencial de la técnica del «pinzamiento» frente a la simpatectomía permanente es la retirada del clip si aparece una sudoración compensatoria intolerable, lo cual técnicamente es un procedimiento mínimamente invasivo, que requiere una disección limitada del área donde se insertó el clip. La retirada del clip es sencilla, pudiéndose repetir la videotoracoscopía por las mismas puertas de entrada<sup>26</sup>. En las principales series publicadas en la literatura, los porcentajes de mejoría de la sudoración compensatoria grave tras retirada del clip son variables, entre el 48 y el 100% (tabla 3). En el presente estudio, 8 pacientes (2,7%) precisaron la retirada del clip por sudoración intolerable y en todos ellos pudo llevarse a cabo el procedimiento. En 5 pacientes (62,5%) se obtuvo una mejoría y 4 de ellos mantuvieron el efecto inicial sobre la hiperhidrosis. Cabe destacar que los 5 casos en que se obtuvo mejoría de la sudoración compensatoria intolerable la retirada del clip se llevó a cabo dentro de los 3 primeros meses de la operación inicial (3 casos a los 2 meses y 2

**Tabla 3 – Datos de las principales series de «pinzamiento» de la cadena simpática torácica y mejoría de la sudoración compensatoria tras la retirada del clip**

Autor, año <sup>referencia</sup>	N.º pacientes	Sudoración compensatoria	
		Retirada del clip Número (%)	Mejoría tras la retirada del clip, % pacientes
Lin et al., 1998 <sup>5</sup>	326	5 (1,5)	80
Lin y Chou, 2004 <sup>27</sup>	102	2 (2,0)	100
Reisfeld, 2006 <sup>28</sup>	1.274	31 (2,4)	81
Chou et al., 2006 <sup>26</sup>	439	13 (3,0)	85
Kang et al., 2008 <sup>29</sup>	116	15 (12,9)	64
Sugimura et al., 2009 <sup>30</sup>	727	34 (4,8)	48
Hynes et al., 2015 <sup>9</sup>	82	8 (9,8)	62
Serie actual	299	8 (2,7)	62



casos a los 3 meses). En este sentido, coincidimos con Hynes et al.<sup>9</sup>, que recomiendan la retirada del clip lo antes posible —y siempre dentro de los 3 primeros meses.

En un estudio experimental en un modelo porcino, Loscertales et al.<sup>31</sup> describieron degeneración walleriana y axonal a los 10 días del «pinzamiento» con escasa mielina residual y presencia de fibras amielínicas a los 20 días de la retirada del clip. Por ello, aunque estos autores cuestionan la reversibilidad de la técnica, los resultados clínicos demuestran la factibilidad y la eficacia de la retirada del clip con resultados satisfactorios aproximadamente en un 70% de los casos (tabla 3). Si bien la eficacia del «pinzamiento» y la ausencia de sudoración compensatoria son factores determinantes de la calidad de vida en estos pacientes<sup>32</sup>, no se han estudiado los factores de riesgo para la aparición de sudoración compensatoria, aunque parece que existe relación con el nivel y la extensión de la simpatectomía torácica<sup>32</sup>. En la serie de 727 pacientes descritos por Sugimura et al.<sup>30</sup>, el «pinzamiento» a nivel T3+4 en comparación con T2 o T2+3 se asociaba a un mayor grado de satisfacción y menor tasa de sudoración compensatoria.

En resumen, los resultados del presente estudio indican que el pinzamiento de la cadena simpática torácica por videotoroscopia es una técnica efectiva y segura para el tratamiento de pacientes con hiperhidrosis palmar o axilar y rubor facial, en los que las estrategias conservadoras han fracasado. Además, en caso de sudoración compensatoria grave tras la simpaticotomía, esta técnica permite la retirada del clip y la reversión de los síntomas.

### Conflicto de intereses

Los autores no presentan conflictos de intereses.

### Agradecimientos

A la Dra. Marta Pulido, por su ayuda en la corrección editorial del texto.

### Anexo. Material adicional

Se puede consultar material adicional a este artículo en su versión electrónica disponible en [doi:10.1016/j.ciresp.2018.11.009](https://doi.org/10.1016/j.ciresp.2018.11.009).

### BIBLIOGRAFÍA

- Karimian-Teherani D, Panhofer P, Ringhofer C, Jakesz R, Prager M, Zacherl J, et al. New epidemiological aspects of patients with severe hyperhidrosis presenting for sympathetic surgery. *J Eur Acad Dermatol Venereol*. 2009;23:651-5.
- Fibla JJ, Gómez Sebastián G. Simpatectomía videotoroscópica: experiencia de un grupo cooperativo español. *Arch Bronconeumol*. 2002;38:64-6.
- Henteleff HJ, Kalavrouziotis D. Evidence-based review of the surgical management of hyperhidrosis. *Thorac Surg Clin*. 2008;18:209-16.
- Molins L, Simon C, Buitrago J, Vidal G. Tratamiento quirúrgico de la hiperhidrosis palmar y axilar. *Arch Bronconeumol*. 2003;39 Supl. 6:50-6.
- Lin CC, Mo LR, Lee LS, Ng SM, Hwang MH. Thoracoscopic T2-sympathetic block by clipping —a better and reversible operation for treatment of hyperhidrosis palmaris. *Eur J Surg*. 1998;164 Suppl 580:13-6.
- Fibla JJ, Molins L, Mier JM, Vidal G. Effectiveness of sympathetic block by clipping in the treatment of hyperhidrosis and facial blushing. *Interact Cardiovasc Thorac Surg*. 2009;9:970-2.
- Martínez-Barenys C, Pérez J, López de Castro P, Melero A, Mesa M, García S, et al. Experiencia inicial de un programa de pinzamiento del sistema nervioso simpático para el tratamiento de la hiperhidrosis y el rubor facial. *Cir Esp*. 2013;91:115-20.
- Molins L, Fibla JJ, Mier JM, Vidal G, Sierra A. Bilateral thoracoscopic sympathetic block by clipping. *Multimed Man Cardiothorac Surg*. 2011;2011. doi: 10.1510/mmcts.2010.004861.
- Hynes CF, Yamaguchi S, Bond CD, Marshall MB. Reversal of sympathetic interruption by removal of clips. *Ann Thorac Surg*. 2015;99:1020-3.
- Stolman LP. Treatment of hyperhidrosis. *Dermatol Clin*. 1998;16:863-9.
- Ramos R, Moya J, Turón V, Pérez J, Villalonga R, Morera R, et al. Hiperhidrosis primaria y ansiedad: estudio prospectivo preoperatorio de 158 pacientes. *Arch Bronconeumol*. 2005;41:88-92.
- Fibla JJ, Molins L, Mier J, Vidal G. Resultados de la simpatectomía videotoroscópica en el tratamiento del rubor facial y la hiperhidrosis en 41 pacientes. *Cir Esp*. 2008;83:256-9.
- Molins L, Fibla JJ, Mier JM, Sierra A. Outpatient thoracic Surgery. *Thorac Surg Clin*. 2008;18:321-7.
- García Franco CE, Perez-Cajaraville J, Guillen-Grima F, España A. Prospective study of percutaneous radiofrequency sympathectomy in severe hyperhidrosis and facial blushing: Efficacy and safety findings. *Eur J Cardiothorac Surg*. 2011;40:e146-51.
- Deng B, Tan QY, Jiang YG, Zhao YP, Zhou JH, Ma Z, et al. Optimization of sympathectomy to treat palmar hyperhidrosis: The systematic review and meta-analysis of studies published during the past decade. *Surg Endosc*. 2011;25:1893-901.
- Callejas MA, Rubio M, Iglesias M, Belda J, Canalís E, Catalán M, et al. Simpatectomía torácica por videotoroscopia para el tratamiento del rubor facial: bisturí ultrasónico frente a diatermia. *Arch Bronconeumol*. 2004;40:17-9.
- Cerfolio RJ, de Campos JR, Bryant AS, Connery CP, Miller DL, deCamp MM. The Society of Thoracic Surgeons expert consensus for the surgical treatment of hyperhidrosis. *Ann Thorac Surg*. 2011;91:1642-8.
- Moreno Balsalobre R, Moreno Mata N, Ramos Izquierdo R, Aragón Valverde FJ, Molins López-Rodo L, Rivas de Andrés JJ, et al. Normativa sobre cirugía del sistema nervioso simpático torácico. *Arch Bronconeumol*. 2011;47:94-102.
- Bechara FG, Sand M, Moussa G, Sand D, Altmeyer P, Hoffmann K, et al. Treatment of unilateral compensatory sweating after endoscopic thoracic sympathectomy for general hyperhidrosis with botulinum toxin A. *Dermatol Surg*. 2006;32:745-8.
- Telaranta T. Secondary sympathetic chain reconstruction after endoscopic thoracic sympathectomy. *Eur J Surg*. 1998;164 Suppl 580:17-8.

21. Latif MJ, Afthinos JN, Connery CP, Perin N, Bhora FY, Chwajol M, et al. Robotic intercostal nerve graft for reversal of thoracic sympathectomy: A large animal feasibility model. *Int J Med Robot.* 2008;4:258-62.
22. Haam SJ, Park SY, Paik HC, Lee DY. Sympathetic nerve reconstruction for compensatory hyperhidrosis after sympathetic surgery for primary hyperhidrosis. *J Korean Med Sci.* 2010;25:597-601.
23. Rantanen T, Telaranta T. Long-term effect of endoscopic sympathetic nerve reconstruction for side effects after endoscopic sympathectomy. *Thorac Cardiovasc Surg.* 2017;65:484-90.
24. Menna C, Ibrahim M, Andreetti C, Ciccone AM, d'Andrilli A, Maurizi G, et al. Long term compensatory sweating results after sympathectomy for palmar and axillary hyperhidrosis. *Ann Cardiothorac Surg.* 2016;5:26-32.
25. Kocher GJ, Taha A, Ahler M, Schmid RA. Is clipping the preferable technique to perform sympathicotomy? A retrospective study and review of the literature. *Langenbecks Arch Surg.* 2015;400:107-12.
26. Chou SH, Kao EL, Lin CC, Chang YT, Huang MF. The importance of classification in sympathetic surgery and a proposed mechanism for compensatory hyperhidrosis: Experience with 464 cases. *Surg Endosc.* 2006;20:1749-53.
27. Lin TS, Chou MC. Treatment of palmar hyperhidrosis using needlescopic T2 sympathetic block by clipping: Analysis of 102 cases. *Int Surg.* 2004;89:198-201.
28. Reisfeld R. Sympathectomy for hyperhidrosis: Should we place the clamps at T2-T3 or T3-T4? *Clin Auton Res.* 2006;16:384-9.
29. Kang CW, Choi SY, Moon SW, Cho DG, Kwon JB, Sim SB, et al. Short-term and intermediate-term results after unclipping: What happened to primary hyperhidrosis and truncal reflex sweating after unclipping in patients who underwent endoscopic thoracic sympathetic pinzamiento? *Surg Laparosc Endosc Percutan Tech.* 2008;18:469-73.
30. Sugimura H, Spratt EH, Compeau CG, Kattail D, Shargall Y. Thoracoscopic sympathetic clipping for hyperhidrosis: Long-term results and reversibility. *J Thorac Cardiovasc Surg.* 2009;137:1370-6.
31. Loscertales J, Congregado M, Jiménez-Merchan R, Gallardo G, Trivino A, Moreno S. Sympathetic chain clipping for hyperhidrosis is not a reversible procedure. *Surg Endosc.* 2012;26:1258-63.
32. Rodríguez PM, Freixinet JL, Hussein M, Valencia JM, Gil RM, Herrero J, et al. Side effects, complications and outcome of thoracoscopic sympathectomy for palmar and axillary hyperhidrosis in 406 patients. *Eur J Cardiothorac Surg.* 2008;34:514-9.