



## La imagen del mes

## Divertículo de Meckel gigante: causa infrecuente de obstrucción intestinal



### Giant Meckel diverticulum: A rare cause of intestinal obstruction

Alfredo Vivas Lopez\*, Daniel Pastor Altaba, Oana-Anisa Nutu y Alberto Marcauzco Quinto

Servicio de Cirugía General, del Aparato Digestivo y Trasplante de Órganos Abdominales, Hospital Universitario Doce de Octubre, Madrid, España

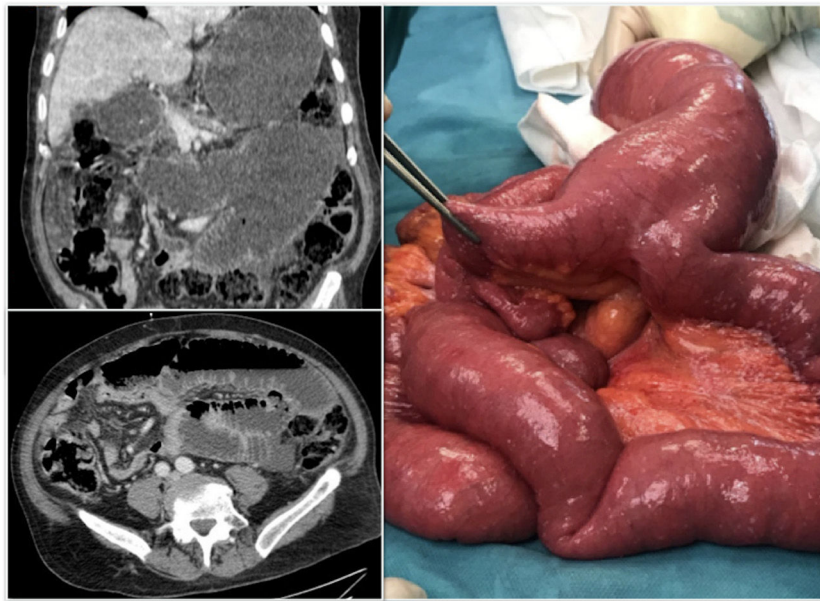


Figura 1

Paciente varón de 73 años, portador de una gastrostomía. Acude al servicio de urgencias por cuadro de dolor abdominal, náuseas y vómitos. En la exploración se evidencia un abdomen distendido, timpánico y sin signos de irritación peritoneal. En la analítica destaca un aumento de reactantes de fase aguda. La radiografía muestra dilatación de intestino delgado con niveles hidroaéreos, realizándose una TAC que muestra un cambio de calibre en mesogastrio, sugestivo de brida. Se realiza intervención quirúrgica objetivándose un gran divertículo de Meckel (fig. 1), torsionado, generando una dilatación retrógrada. Se procede a una diverticulectomía con una evolución favorable.

\* Autor para correspondencia.

Correo electrónico: [alfredovivas7@gmail.com](mailto:alfredovivas7@gmail.com) (A. Vivas Lopez).

<https://doi.org/10.1016/j.ciresp.2018.11.010>

0009-739X/© 2018 AEC. Publicado por Elsevier España, S.L.U. Todos los derechos reservados.