



La imagen del mes

Hernia de Amyand

Amyand hernia

María Luisa Nieto Morales*, Yasmín El Khatib Ghzal y Efrén Santana Medina

Hospital Universitario Nuestra Señora de Candelaria, Santa Cruz de Tenerife, España

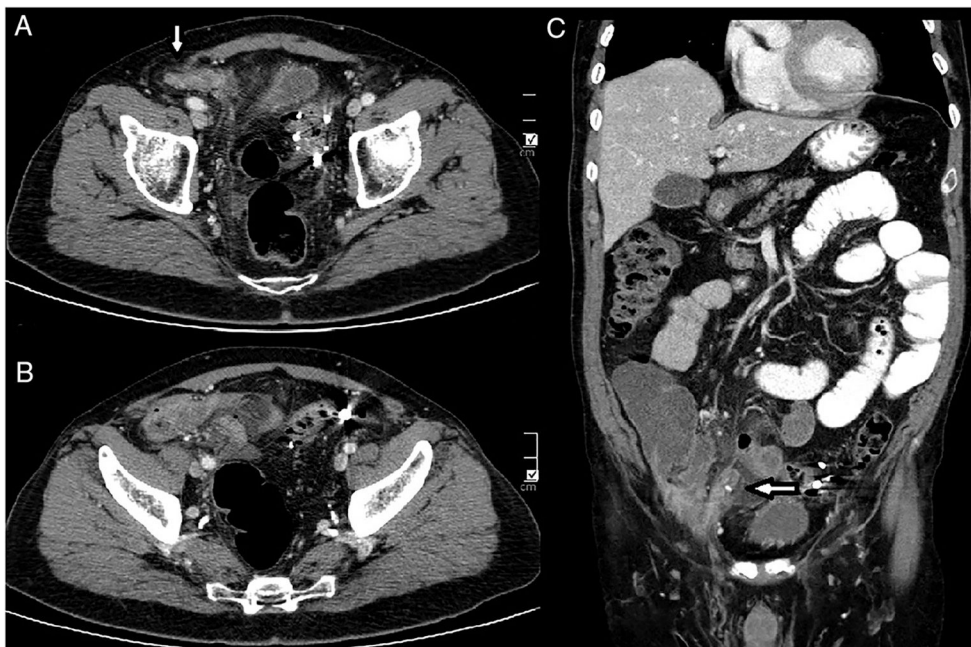


Figura 1

Paciente con antecedentes de diverticulosis que acude a urgencias por cuadro de dolor abdominal hipogástrico de 3 días de evolución, asociado a vómitos y sensación distérmica. En la exploración presenta dolor con defensa a dicho nivel.

Tras realizar estudio de imagen (fig. 1) se decide operar al paciente por presentar una hernia inguinal indirecta con apéndice inflamado en el interior herniado (hernia de Amyand).

La presencia del apéndice cecal dentro del saco herniario inguinal se denomina hernia de Garengeot (1% de prevalencia mundial), mientras que la presencia del apéndice inflamado dentro del saco herniario se denomina hernia de Amyand (0,13% de prevalencia mundial), la cual puede simular una hernia estrangulada.

A pesar de que la hernia de Amyand es una entidad poco frecuente, se debe tener conciencia de su existencia y sospechar su presencia en caso de una hernia inguinal derecha complicada, para realizar un diagnóstico preoperatorio correcto.

* Autor para correspondencia.

Correo electrónico: luisaradazul@yahoo.es (M.L. Nieto Morales).<https://doi.org/10.1016/j.ciresp.2018.12.011>

0009-739X/© 2019 AEC. Publicado por Elsevier España, S.L.U. Todos los derechos reservados.