



La imagen del mes

Tronco celíaco-mesentérico: una variante vascular poco frecuente

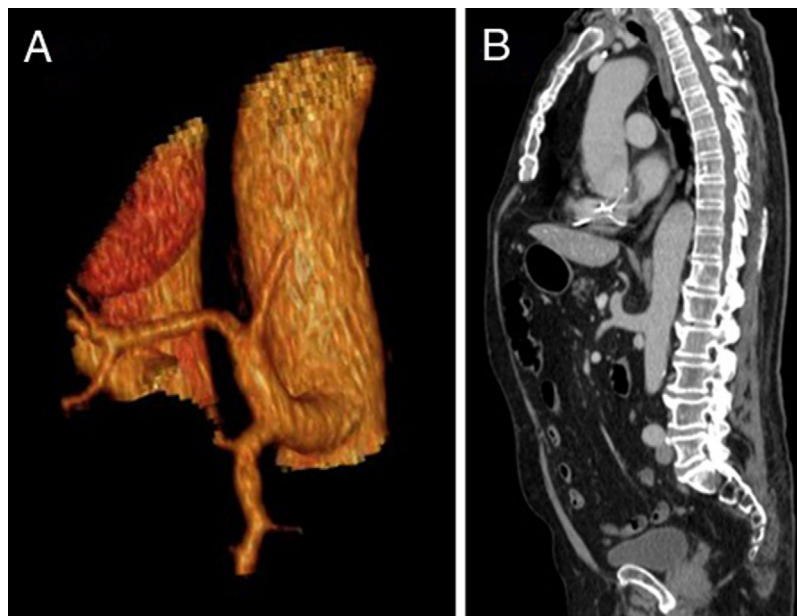


Celiacomesenteric trunk: A rare vascular variant

Jaume Tur Martínez^{a,*}, Alfredo Escartín^a, Marina Pardina^b y Jorge Juan Olsina^a

^aServicio de Cirugía General y Aparato Digestivo, Hospital Universitari Arnau de Vilanova, Lleida, España

^bServicio de Radiología, Hospital Universitari Arnau de Vilanova, Lleida, España



Varón de 78 años con antecedentes de resección anterior baja de recto por adenocarcinoma de recto tercio medio y sigmoidectomía con colostomía terminal por adenocarcinoma metacrónico. Durante el seguimiento se diagnostica de metástasis hepática en segmento III mediante tomografía computarizada abdominal que muestra tronco arterial celíaco-mesentérico (como se puede ver en las imágenes A y B), una variante vascular infrecuente (alrededor del 0,7% de la población en estudios radiológicos). No presentaba otras alteraciones en la anatomía vascular hepática. Se intervino al paciente realizando resección hepática laparoscópica del segmento III, sin complicaciones postoperatorias.

Este hallazgo pone de manifiesto la importancia de un estudio vascular adecuado en todos aquellos pacientes candidatos a cirugía hepática y biliopancreática, ya que existen numerosas variantes que pueden condicionar cambios en la técnica quirúrgica.

Diagnóstico del caso: Tronco celíaco-mesentérico.

* Autor para correspondencia.

Correo electrónico: jaume.tur.martinez@gmail.com (J. Tur Martínez).

<https://doi.org/10.1016/j.ciresp.2019.03.007>

0009-739X/© 2019 AEC. Publicado por Elsevier España, S.L.U. Todos los derechos reservados.