



## La imagen del mes

# Linforragia cervical masiva tras vaciamiento cervical izquierdo

## Massive cervical chylous fistula after left cervical dissection

Paolo Cariati\*, Maria Roman Ramos, Jose Fernandez Solis e Ildefonso Martinez Lara

Servicio de Cirugía Oral y Maxilofacial, Hospital Universitario Virgen de las Nieves, Granada, España

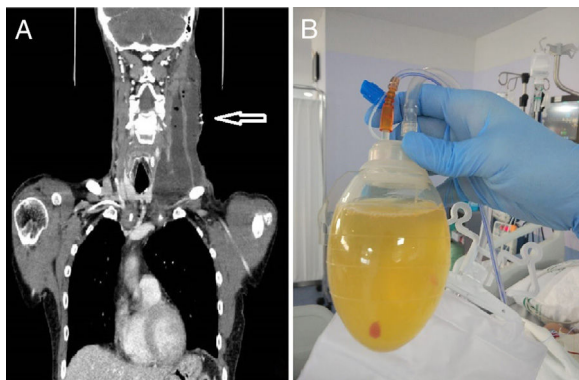


Figura 1

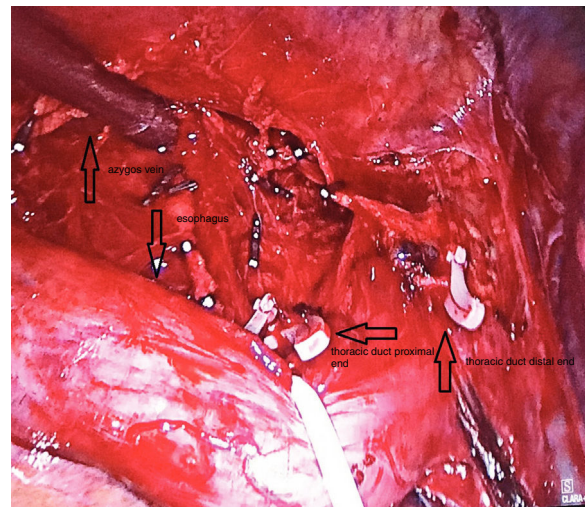


Figura 2

Varón de 59 años diagnosticado con carcinoma epidermoide de lengua. El paciente fue sometido a una resección con vaciamiento cervical izquierdo selectivo. En el quinto día del postoperatorio se observó una linforragia cervical masiva izquierda con gran producción (> 1.200 mL/día) de un material blanco y amarillento a través del drenaje cervical (fig. 1). El caso fue tratado inicialmente de manera conservadora con dieta hipograsa, nutrición parenteral, drenaje cervical y uso de análogos de la somatostatina. El abordaje conservador fue mantenido durante 10 días sin que se evidenciase ninguna mejoría de la clínica. Por lo tanto, el paciente fue sometido a una ligadura del ducto torácico por vía toracoscópica (fig. 2). La linforragia se detuvo completamente 4 días tras realizarse el procedimiento quirúrgico. No se evidenciaron otras complicaciones durante el seguimiento.

\* Autor para correspondencia.

Correo electrónico: [paolocariati1@gmail.com](mailto:paolocariati1@gmail.com) (P. Cariati).

<https://doi.org/10.1016/j.ciresp.2019.03.009>

0009-739X/© 2019 AEC. Publicado por Elsevier España, S.L.U. Todos los derechos reservados.