



CIRUGÍA ESPAÑOLA

www.elsevier.es/cirugia



Actualización en el manejo multidisciplinar del cáncer de la unión esofagogástrica

Cirugía mínimamente invasiva y robótica en el tratamiento quirúrgico de las neoplasias de la unión esofagogástrica



Ismael Díez del Val ^{a,*}, Carlos Loureiro González ^a, José Ignacio Asensio Gallego ^b, Carla Bettonica Larrañaga ^c, Saioa Leturio Fernández ^a, Emma Eizaguirre Letamendia ^b, Mónica Miró Martín ^c, Marta María García Fernández ^a, Laura Martí Gelonch ^b, Humberto Aranda Danso ^c, Julen Barrenetxea Asua ^a, Fernando Estremiana García ^c, Javier Ortiz Lacorzana ^a y Leandre Farran Teixidó ^c

^a Sección de Cirugía esofagogástrica, Hospital Universitario Basurto, Bilbao, España

^b Sección de Cirugía esofagogástrica, Hospital Universitario Donostia, Donostia-San Sebastián, España

^c Sección de Cirugía esofagogástrica, Hospital Universitari de Bellvitge, L'Hospitalet de Llobregat, Barcelona, España

INFORMACIÓN DEL ARTÍCULO

Historia del artículo:

Recibido el 16 de febrero de 2019

Aceptado el 19 de marzo de 2019

On-line el 29 de abril de 2019

Palabras clave:

Unión esofagogástrica

Gastrectomía

Esofagectomía

Cirugía mínimamente invasiva

Cirugía robótica

RESUMEN

La cirugía mínimamente invasiva permite el tratamiento de los tumores de la unión esofagogástrica en condiciones de seguridad, reduciendo las complicaciones respiratorias y parietales y mejorando la recuperación postoperatoria, manteniendo además los principios de la cirugía oncológica que permitan obtener unos resultados óptimos de efectividad a largo plazo. Para ello, es necesario un volumen de actividad suficiente y avanzar en la curva de aprendizaje de forma tutelada, para poder garantizar una resección R0 y una linfadenectomía adecuada. La mínima invasión no puede ser un objetivo en sí misma.

En caso de gastrectomía total, el riesgo de afectación del margen proximal obliga a verificarlo mediante biopsia intraoperatoria, sin descartar la cirugía abierta de entrada. Por su parte, la esofagectomía mínimamente invasiva se ha ido imponiendo progresivamente. Su principal dificultad, la anastomosis intratorácica, puede realizarse mediante una sutura laterolateral mecánica o manualmente asistida por robot, gracias a la visión tridimensional y a la versatilidad del instrumental.

© 2019 AEC. Publicado por Elsevier España, S.L.U. Todos los derechos reservados.

* Autor para correspondencia.

Correo electrónico: ismael.diezdelval@osakidetza.eus (I. Díez del Val).

<https://doi.org/10.1016/j.ciresp.2019.03.013>

0009-739X/© 2019 AEC. Publicado por Elsevier España, S.L.U. Todos los derechos reservados.

Minimally invasive and robotic surgery in the surgical treatment of esophagogastric junction cancer

A B S T R A C T

Keywords:

Esophagogastric junction
Gastrectomy
Esophagectomy
Minimally invasive surgery
Robotic surgery

Minimally invasive surgery provides for the treatment of esophagogastric junction tumors under safe conditions, reducing respiratory and abdominal wall complications. Recovery is improved, while maintaining the oncological principles of surgery to obtain an optimal long-term outcome. It is important to have a sufficient volume of activity to progress along the learning curve with close expert supervision in order to guarantee R0 resection and adequate lymphadenectomy. Minimal invasiveness ought not become an objective in itself.

Should total gastrectomy be performed, the risk of a positive proximal margin makes intraoperative biopsy compulsory, without ruling out a primary open approach. Meanwhile, minimally invasive esophagectomy has been gaining ground. Its main difficulty, the intrathoracic anastomosis, can be safely carried out either with a mechanical side-to-side suture or a robot-assisted manual suture, thanks to the 3-D vision and versatility of the instruments.

© 2019 AEC. Published by Elsevier España, S.L.U. All rights reserved.

Introducción

La elección de la vía de abordaje en el tratamiento quirúrgico de los tumores de la unión esofagogástrica (UEG) exige la combinación de varias pruebas preoperatorias, tales como:

- La endoscopia con visión de la unión en retroflexión.
- El tipo histológico y la presencia de esófago de Barrett, en cuyo caso el tumor debe clasificarse como esofágico.
- La PET/TC.
- Si es preciso, la ecoendoscopia y el tránsito alto con contraste.

El fin es determinar si se trata de una lesión *predominantemente* esofágica o gástrica, a pesar de las dificultades añadidas por una lesión voluminosa o la presencia de una hernia de hiato, y conocer su patrón de diseminación ganglionar.

El objetivo del tratamiento quirúrgico es conseguir una resección R0 con margen proximal y distal de unos 5 cm y margen circunferencial superior a 1 mm¹, añadiendo una linfadenectomía que permita una estadificación adecuada (al menos 15 ganglios linfáticos) y un potencial beneficio terapéutico²⁻⁴, por lo que el abordaje debe adaptarse a cada paciente⁵.

La vía transtorácica parece ineludible en caso de invasión esofágica superior a 2-3 cm^{6,7}, afectación ganglionar medias-tínica^{4,8}, lesiones avanzadas^{7,9} o «bulky» o dificultad para obtener un margen proximal adecuado¹⁰.

La mayor morbimortalidad y la repercusión sobre la calidad de vida asociadas a una disección más extensa deben tenerse en cuenta, razón por la que algunos autores proponen el manejo de las lesiones dudosas o en enfermos añosos como un cáncer gástrico¹¹, o la vía transhiatal para pacientes con función pulmonar deteriorada.

En centros experimentados, las complicaciones pulmonares del abordaje torácico son similares^{7,12}, así como la calidad de vida basada en los síntomas respiratorios y de reflujo.

Una vez tomada la decisión sobre la estrategia de resección quirúrgica más adecuada en cada caso en base a la localización y extensión del tumor, las características del paciente y la experiencia del equipo quirúrgico, el abordaje mínimamente invasivo (MI) puede aportar ventajas adicionales al paciente.

Es bien conocido que la cirugía mínimamente invasiva conlleva menos dolor, menos complicaciones parietales, menor pérdida hemática, mejor preservación de la función pulmonar postoperatoria y estancia hospitalaria más corta¹³⁻¹⁵. Dado que minimiza la morbilidad, se ha mostrado como un abordaje seguro en ancianos. Adicionalmente, debido a la magnificación que aporta, puede permitir una más precisa valoración de la anatomía quirúrgica. Estas ventajas se observan también en el abordaje híbrido^{16,17}, donde únicamente el tiempo abdominal se realiza por laparoscopia. Por otro lado, al favorecer una pronta recuperación, la cirugía mínimamente invasiva aumenta las posibilidades de recibir tratamiento adyuvante¹⁸.

Sin embargo, existen dudas acerca de la posibilidad de realizar una linfadenectomía comparable a la cirugía abierta, sobre las complicaciones en las fases iniciales de la experiencia, con mayor número de reintervenciones^{15,19,20}, la adecuación de márgenes de resección y los resultados oncológicos a largo plazo, aunque parece ser que las posibles diferencias se reducen a medida que aumenta el volumen de actividad.

En todo caso, la cirugía del cáncer gástrico o esofágico debe respetar los principios oncológicos de la resección y el objetivo es la supervivencia a largo plazo. El bienestar perioperatorio no puede primar sobre la calidad de la cirugía. Como señala Sasako, la primera operación decide el destino de los pacientes, y la perfección quirúrgica no puede compensarse con radioterapia o quimioterapia²¹.

En este trabajo se realiza una revisión de la experiencia y evidencia disponibles y se aportan recomendaciones sobre el abordaje mínimamente invasivo y mediante cirugía robótica en el cáncer de la UEG.

Utilidad de la cirugía mínimamente invasiva

Además de los beneficios generales que aporta el abordaje MI en la cirugía digestiva, una utilidad reconocida de la laparoscopia es la realización de un procedimiento diagnóstico previo al inicio de la neoadyuvancia en tumores transmurales de la UEG con riesgo de carcinomatosis.

Gastrectomía laparoscópica

En la gastrectomía, la vía laparoscópica se aplica a menudo a formas más precoces de la enfermedad, con un TNM más alto en cirugía abierta²². Para las sociedades orientales, se acepta que no hay diferencias en cuanto a patrones de recidiva o supervivencia entre la gastrectomía total abierta o laparoscópica en el cáncer gástrico precoz. Sin embargo, en la serie de Lee, donde se analizan 753 pacientes, existen significativamente más complicaciones anastomóticas y mayor mortalidad postoperatoria en la cirugía mínimamente invasiva, frente a más complicaciones parietales en la abierta²³. La anastomosis en el mediastino es considerada como el paso más dificultoso en la gastrectomía total ampliada por laparoscopia, aunque la evolución de la tecnología, la exposición amplia del hiato y la introducción transoral del cabezal de la grapadora circular han permitido mejorar el margen de sección y aumentar la seguridad.

El uso de la cirugía laparoscópica en el tratamiento del cáncer gástrico avanzado no está ampliamente aceptado, principalmente por la dificultad técnica de realizar una linfadenectomía D2 adecuada, y su empleo parece aconsejable solamente en centros de alto volumen, con experiencia en cirugía mínimamente invasiva compleja y en un marco de investigación clínica. La evidencia es aún más dudosa en la gastrectomía total que en la subtotal²⁴, aunque tal vez el STOMACH trial, con el reclutamiento de pacientes recientemente cerrado, pueda aportar algo de luz²⁵. En una amplia serie oriental recientemente publicada²⁶, se comparan dos grupos de pacientes sometidos a gastrectomía total abierta o laparoscópica en tumores tipo II y III (87 + 84 en cada brazo, respectivamente), observándose mejores resultados a corto y a largo plazo con la vía MI, especialmente en cuanto a supervivencia en el tipo II. En la serie de Shi²⁷, con 132 gastrectomías laparoscópicas frente a 264 abiertas, no se objetivan diferencias en complicaciones ni en supervivencia a 2 años. Al tratarse ambos de estudios retrospectivos con pacientes pareados, puede existir un sesgo de selección que ponga en entredicho las conclusiones.

Con frecuencia, cuando se compara la cirugía abierta con la MI, la linfadenectomía es más amplia en la primera. En la revisión de Viñuela²⁸, se realiza una linfadenectomía D2 en el 39% de las gastrectomías laparoscópicas y en el 69% de las abiertas. Por otro lado, la afectación macroscópica del borde proximal ocurre más a menudo en la cirugía laparoscópica (9 vs. 1% en la serie de Kelly¹⁸), particularmente en el tipo

difuso de Lauren, por lo que resulta obligatoria la confirmación intraoperatoria mediante biopsia del margen proximal negativo. Estos hallazgos sugieren que, en algunos casos de tumores avanzados (voluminosos o dudosamente resecables), sobre todo difusos, un acceso abierto que permita la palpación del tumor puede ser aconsejable.

La *tabla 1* recoge las principales limitaciones de los estudios comparativos entre cirugía abierta y mínimamente invasiva esofagogástrica.

Esofagectomía mínimamente invasiva

Numerosos estudios encuentran resultados oncológicos similares entre la esofagectomía MI y la abierta²⁹, apuntando en algunos casos a un incremento del número de ganglios linfáticos obtenidos con el abordaje MI, e incluso a una mejor supervivencia¹⁴. La calidad de vida es significativamente mejor. Los resultados a 3 años del TIME trial³⁰ no observan diferencias entre la supervivencia global y libre de enfermedad entre la esofagectomía abierta y MI.

En un metaanálisis con 5235 esofagectomías MI y 10555 abiertas, las complicaciones generales, pulmonares, cardiovasculares y la mortalidad se reducen significativamente con el abordaje MI³¹. En el Registro Nacional holandés (Dutch Upper Gastrointestinal Cancer Audit = DUCA), la tasa de dehiscencias es significativamente mayor en la cirugía MI que en la abierta²⁰.

En EE. UU., tal como refleja la National Cancer Data Base, en 2015, el número de esofagectomías mínimamente invasivas superó al de abiertas³². En los Países Bajos, el porcentaje de esofagectomías transtorácicas mínimamente invasivas subió del 42% en 2011 al 84% en 2015²⁰.

El principal problema para el desarrollo de la esofagectomía mínimamente invasiva estriba en las dificultades para realizar la anastomosis en la cúpula torácica, cuestión ineludible tanto para garantizar el margen proximal de resección como para minimizar el reflujo posterior. Numerosos equipos utilizan la anastomosis circular mecánica, particularmente en decúbito lateral, introduciendo el cabezal de 25-28 mm por vía transoral o transtorácica³³, para realizar una anastomosis término-lateral, y precisando a veces una minitoracotomía de asistencia, además de la que se usa para introducir la grapadora.

Tabla 1 – Razones para la heterogeneidad de los estudios comparativos

Diferencias en la experiencia laparoscópica o robótica
Número de pacientes pequeño
Numerosos estudios retrospectivos
Porcentaje variable de gastrectomías totales o subtotales
Diferentes fases de la curva de aprendizaje
Extensión de la linfadenectomía
Número de ganglios a menudo inferior en cirugía laparoscópica
Sesgos de selección (no randomización), con frecuente asignación de enfermedad más avanzada a cirugía abierta
Predominio de series asiáticas
Ausencia habitual de resultados a largo plazo (seguimiento corto)
Adaptado de Caruso et al. ²⁴ .

Otros autores proponen la realización de una anastomosis laterolateral «simplificada» en prono^{34,35} (fig. 1), con una baja tasa de dehiscencias y aparentemente menor porcentaje de estenosis. Esta es la técnica habitualmente realizada en el Hospital Universitario Donostia.

Aportación de la cirugía robótica

El sistema quirúrgico da Vinci fue desarrollado como una innovación tecnológica prometedora que pretendía ofrecer soluciones potenciales más intuitivas a las limitaciones de la cirugía laparoscópica, en particular el aumento del temblor fisiológico en el extremo de los instrumentos, la restricción de movimientos debido a la naturaleza lineal de las pinzas de laparoscopia o la pérdida de profundidad debida a la visión bidimensional. El robot ofrece una visión tridimensional,

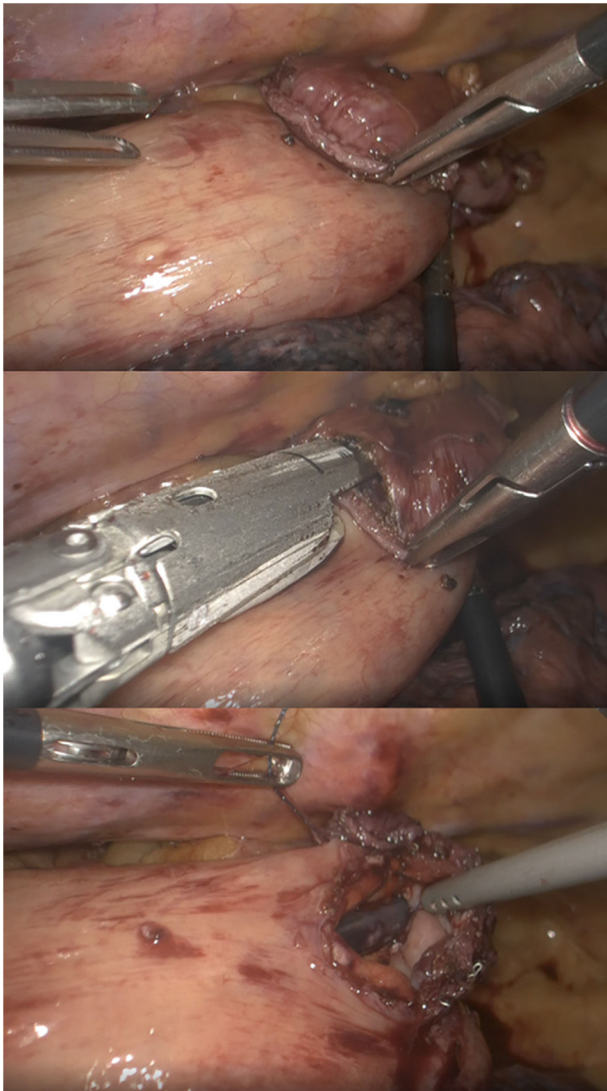


Figura 1 – Anastomosis laterolateral mecánica en prono en el Ivor-Lewis.
1-1: preparación; 1-2: colocación de la endograpadora lineal previa al disparo; 1-3: preparación para el cierre manual.

reducción del temblor, magnificación de la imagen, escalado de los movimientos, con mayor libertad de los mismos (7 grados de libertad, frente a los 5 de la laparoscopia), control de la cámara por el cirujano y mejor ergonomía (tabla 2). La cuestión de la ergonomía es crucial, porque la fatiga del cirujano es una fuente potencial de imprecisión, y por tanto de inseguridad y de complicaciones, particularmente en intervenciones largas que precisan suturas delicadas tras varias horas de disección compleja. Como destaca Coratti, este conjunto de ventajas permite mejorar la calidad de la cirugía mínimamente invasiva³⁶.

Además, el abordaje robótico parece reducir la curva de aprendizaje de procedimientos mínimamente invasivos complejos, particularmente entre cirujanos con experiencia en cirugía laparoscópica.

Entre sus limitaciones, destacan la ausencia de sensación táctil, que debe ser compensada visualmente, y los costes, tanto relativos a la inversión inicial como a los gastos de mantenimiento (tabla 3).

Gastrectomía robótica

Desde la publicación del primer documento de consenso en cirugía robótica digestiva, la gastrectomía y la esofagectomía figuraban entre los procedimientos que podían beneficiarse del abordaje robótico, por ser de difícil acceso, limitados a un solo cuadrante, con necesidad de disección fina y de suturas difíciles³⁷.

La gastrectomía robótica se ha mostrado como una técnica segura, que reduce la pérdida hemática respecto al abordaje abierto o laparoscópico, aunque prolonga el tiempo quirúrgico^{38,39}. La tasa de complicaciones parece comparable, aunque algunos autores han reportado un índice de dehiscencias menor con la cirugía abierta²², y el número de ganglios

Tabla 2 – Ventajas de la cirugía robótica sobre la laparoscópica

Disecciones precisas en pequeños campos
Ausencia de temblor
Mayor maniobrabilidad del instrumental, por los 7 grados de libertad, con 180° de articulación y 540° de rotación
Escalado de los movimientos a una ratio de 3:1 o de 5:1
Visión tridimensional de alta resolución
Estabilidad de la imagen
Manejo de la cámara por el cirujano principal
Facilita las anastomosis manuales
Curva de aprendizaje más corta
Reduce la fatiga del cirujano, por su mejor ergonomía

Tabla 3 – Desventajas de la cirugía robótica

Ausencia de sensación táctil
Tensión predeterminada de las pinzas
Riesgo potencial de lesión tisular, particularmente durante la manipulación intestinal
Campo de visión restringido respecto a la laparoscopia
Equipamiento voluminoso
Imposibilidad de cambios de posición del paciente una vez ensamblados los brazos
Costes

linfáticos recolectados es similar. Otros autores encuentran una reducción significativa de las complicaciones postoperatorias con la cirugía robótica frente a la laparoscopia convencional, que podrían compensar al menos parcialmente los elevados costes³⁹. Sus ventajas derivan de la propia naturaleza del robot, sobre todo la estabilidad, longitud instrumental y definición visual, que facilitan el acceso a ciertos grupos ganglionares, como el suprapancreático o el hilio esplénico²⁴. Los beneficios de la cirugía robótica parecen más importantes en pacientes obesos, donde el número de adenopatías resecaadas es mayor que con laparoscopia²³.

El posible interés de la anastomosis manual es controvertido³⁶, y solamente algunos autores orientales han comunicado su experiencia preliminar con resultados satisfactorios. Aunque factible, significa en realidad convertir un gesto quirúrgico estandarizado y teóricamente «resuelto» en otro más complejo y, por tanto, sujeto a complicaciones potenciales, sobre todo en entornos con limitada disponibilidad del robot por compartir su uso con otras especialidades.

Esofagectomía robótica

La revisión sistemática de Ruurda refleja la experiencia inicial en la adaptación al robot de numerosos grupos y los resultados lógicos de la curva de aprendizaje, además de sus beneficios potenciales⁴⁰.

El recién publicado ROBOT trial muestra una reducción del dolor y de las complicaciones globales, particularmente pulmonares y cardíacas, con el abordaje robótico frente al abierto⁴¹. La calidad de vida es superior y los resultados oncológicos a largo plazo son similares.

Aunque siguen existiendo dudas sobre la técnica ideal de reconstrucción esofagogástrica⁴², la anastomosis manual intratorácica con asistencia robótica permite, además de ofrecer los beneficios de la cirugía mínimamente invasiva y una linfadenectomía adecuada, aprovechar las ventajas de la anastomosis torácica frente a la cervical⁴³ y de la sutura manual frente a la mecánica⁴⁴, sin olvidar la relativa simplicidad de la técnica gracias a la versatilidad del instrumental^{45,46}. Varios autores, sin embargo, realizan la anastomosis circular mecánica tras servirse del robot para hacer una bolsa de tabaco en el extremo esofágico proximal. Debido a la falta de sensación táctil, existe el riesgo de lesionar la plastia gástrica en caso de realizar la tracción con los instrumentos robóticos desde el tórax⁴⁵. Por esta razón, puede ser útil introducir la plastia en el hemitórax derecho al terminar el tiempo abdominal, procediendo posteriormente al cierre hiatal⁴⁶.

Con la experiencia en el Hospital Universitario Basurto, el robot se ha ido mostrando especialmente útil en la cirugía de campos profundos en un solo cuadrante, con poca manipulación visceral, sin anastomosis mecánicas, con suturas manuales «mal orientadas» y necesidades de sellado moderadas. Con el tiempo, la miotomía de Heller, el redo por fracaso o complicaciones de cirugía antirreflujo previa y la anastomosis manual en prono en la esofagectomía de Ivor-Lewis (fig. 2) se han convertido en las principales indicaciones en cirugía robótica esofagogástrica⁴⁶, sin olvidar que la esofagectomía transhiatal robótica, aunque raramente indicada,

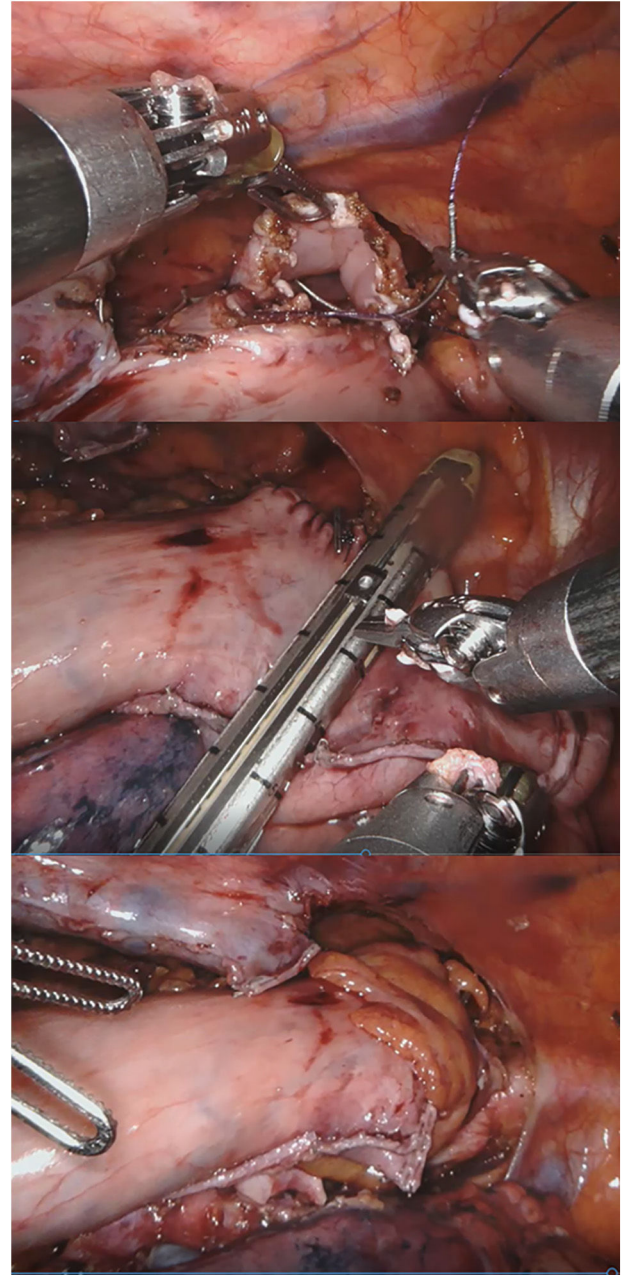


Figura 2 – Anastomosis manual robótica término-lateral en prono en el Ivor-Lewis.

2-1: inicio de la sutura barbada en cara anterior; 2-2: sección de la plastia gástrica redundante; 2-3: omentoplastia.

puede realizarse con visión directa hasta superado el nivel de la carina.

Queda por determinar la utilidad del uso de la fluorescencia con verde de indocianina asociado al robot, particularmente en la visualización de la red vascular en la plastia gástrica. Si se emplea para seleccionar el lugar de la anastomosis, podría reducir el riesgo de fuga hasta en un 69%⁴⁷. Zehetner observa una diferencia en la tasa de dehiscencias del 2 al 45% ($p < 0,0001$) según la calidad de la perfusión en el lugar de la anastomosis⁴⁸.

Discusión

El tratamiento óptimo de los tumores de la UEG exige un diagnóstico preciso y una toma de decisiones consensuada en el seno de un comité multidisciplinar, que tenga en cuenta tanto las características del tumor (epicentro, tamaño, presencia de metaplasia de Barrett, invasión esofágica, distribución de las posibles adenopatías metastásicas y afectación de órganos de vecindad) como la edad, comorbilidad, estado nutricional y situación funcional del paciente, a fin de decidir el esquema de tratamiento más adecuado, incluida la indicación de quimio- o radioquimioterapia neoadyuvante^{10,49} y el abordaje quirúrgico. La clasificación de Siewert, que tiene en cuenta las características epidemiológicas, morfológicas y de diseminación ganglionar, ayuda a determinar el mejor tratamiento quirúrgico para cada paciente.

En caso de los tumores de comportamiento dudoso (esofágico o gástrico), la decisión de realizar una gastrectomía o una esofagectomía debe tomarse empezando el procedimiento por la vía abdominal. Además, como norma general, el tratamiento de los tumores de la UEG debe realizarse en una unidad con experiencia tanto en cirugía gástrica como esofágica.

La figura 3 muestra el algoritmo de manejo terapéutico en los tumores de la UEG en el Hospital Universitario Basurto.

Es bien conocido que los resultados de seguridad de la cirugía dependen no solo de una técnica refinada, sino de la optimización de las comorbilidades y la preparación adecuada de los pacientes, tanto física como psíquica y nutricional.

El tratamiento estándar de los tumores tipo Siewert II debería ser la esofagectomía de Ivor-Lewis^{7,9,12}, que permite la resección de los ganglios perihiales, mediastínicos y en torno a la curvatura menor, garantizando además los márgenes proximal, distal y circunferencial. En relación con la anastomosis cervical, garantiza una mejor vascularización a

nivel de la anastomosis, menos lesiones recurrenciales y menos estenosis⁴³. El beneficio de la linfadenectomía de los grupos 4, 5 y 6 en estos tumores parece nulo³.

Los resultados de seguridad y efectividad del abordaje toracoabdominal izquierdo hacen desaconsejable su uso en la actualidad⁵⁰. La esofagectomía distal con gastrectomía proximal parece ser un recurso de excepción.

La vía MI permite reducir significativamente eventuales complicaciones respiratorias, como se desprende de los ensayos TIME¹³ y MIRO¹⁷, e incluso la mortalidad. Por supuesto, pacientes añosos y/o frágiles, incluso tumores de cardias «puros» que apenas penetran en el esófago, pueden ser adecuadamente tratados con una gastrectomía total ampliada, respetando el margen proximal de unos 5 cm, aunque algunos autores defienden que 2-3 cm pueden ser suficientes⁵¹. En todo caso, tras la gastrectomía, resulta obligatoria la comprobación intraoperatoria de que el margen proximal está libre –particularmente en cirugía MI¹⁸, donde la sensación táctil está reducida–, por si pudiese precisarse ampliación proximal, incluso en forma de esofagectomía transhiatal. En algunos casos, con tumores voluminosos, de manipulación difícil o reseabilidad dudosa, la cirugía abierta puede aportar ventajas respecto a la laparoscopia.

La cirugía mínimamente invasiva mejora el bienestar postoperatorio (incluido el dolor), la estancia hospitalaria, la función pulmonar e incluso las pérdidas hemáticas. Sin embargo, en las fases iniciales de la experiencia, la tasa de dehiscencias, incluso la mortalidad, pueden aumentar, y la calidad de la resección (márgenes libres, porcentaje de R0 y número de ganglios resecados) verse afectada.

A fin de paliar estos riesgos, al tratarse de una cirugía compleja y con complicaciones potenciales graves, su manejo debe llevarse a cabo en centros de alto volumen con cirujanos experimentados y equipos multidisciplinarios⁵², que permitan aproximarse a cifras de mortalidad hospitalaria a 90 días inferior a 5%. Del mismo modo, deben establecerse programas de formación⁵³ que permitan extender la cirugía mínimamente invasiva sin aumentar significativamente las

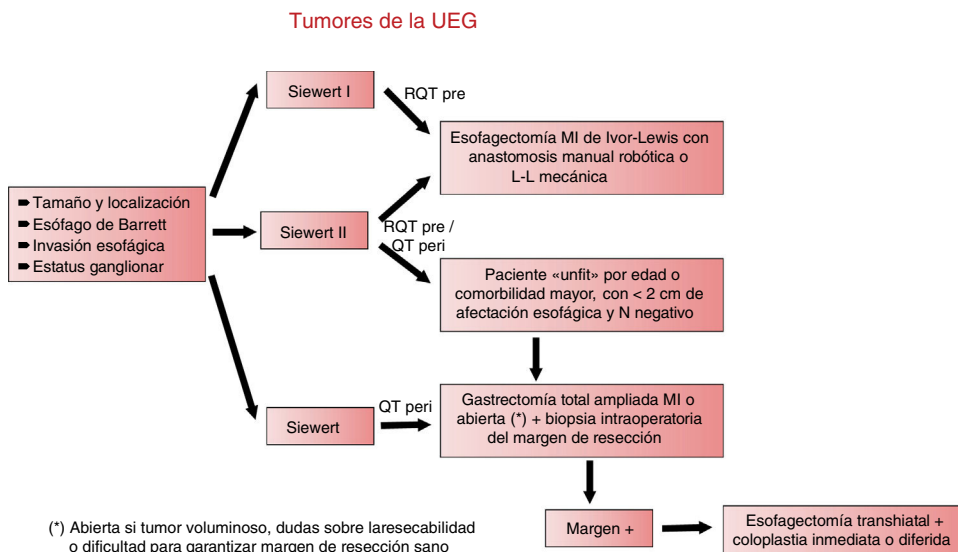


Figura 3 – Algoritmo terapéutico en los tumores de la UEG.

complicaciones, apoyando a cirujanos expertos en cirugía esofagogástrica para que conozcan los nuevos abordajes y durante la fase de implementación en sus propios servicios.

La cirugía robótica ofrece la posibilidad de superar algunas limitaciones de la cirugía MI convencional. En el tratamiento de los tumores de la UEG, sus principales aportaciones son la linfadenectomía abdominal y la anastomosis intratorácica. Su principal problema, es decir, su elevado coste, podría verse compensado en parte por una potencial reducción en las complicaciones, gracias sobre todo a la calidad de la visión y la versatilidad del instrumental.

Conflicto de intereses

Los autores declaran no tener ningún conflicto de intereses.

BIBLIOGRAFÍA

- Chan DS, Reid TD, Howell I, Lewis WG. Systematic review and meta-analysis of the influence of circumferential resection margin involvement on survival in patients with operable oesophageal cancer. *Br J Surg*. 2013;100:64-456.
- Grotenhuis BA, Wijnhoven BP, Poley JW, Hermans JJ, Biermann K, Spaander MC, et al. Preoperative assessment of tumor location and station-specific lymph node status in patients with adenocarcinoma of the gastroesophageal junction. *World J Surg*. 2013;37:147-55.
- Yamashita H, Seto Y, Sano T, Makuuchi H, Ando N, Sasako M. Japanese Gastric Cancer Association and the Japan Esophageal Society Results of a nation-wide retrospective study of lymphadenectomy for esophagogastric junction carcinoma. *Gastric Cancer*. 2017;20 Suppl 1:69-83.
- Parry K, Haverkamp L, Bruijnen RCG, Siersema PD, Ruurda JP, van Hillegersberg R. Surgical treatment of adenocarcinomas of the gastro-esophageal junction. *Ann Surg Oncol*. 2015;22:597-603.
- Siewert JR, Feith M, Werner M, Stein HJ. Adenocarcinoma of the esophagogastric junction Results of surgical therapy based on anatomical/topographic classification in 1,002 consecutive patients. *Ann Surg*. 2000;232:61-353.
- Amenabar A, Hoppe T, Jobe BA. Surgical management of gastroesophageal junction tumors. *Semin Radiat Oncol*. 2013;23:16-23.
- Giapopuzzi S, Bencivenga M, Weindelmayer J, Verlato G, de Manzoni G. Western strategy for EGJ carcinoma. *Gastric Cancer*. 2017;20 Suppl:s60-8.
- Omloo JM, Lagarde SM, Hulscher JB, Reitsma JB, Fockens P, van Dekken H, et al. Extended transthoracic resection compared with limited transhiatal resection for adenocarcinoma of the mid/distal esophagus: five-year survival of a randomized clinical trial. *Ann Surg*. 2007;246:992-1001.
- Blank S, Schmidt T, Heger P, Strowitzki MJ, Sisis L, Heger U, et al. Surgical strategies in true adenocarcinoma of the esophagogastric junction (AEG II): thoracoabdominal or abdominal approach? *Gastric Cancer*. 2018;21:14-303.
- Kneuert PJ, Hofstetter WL, Chiang YJ, Das P, Blum M, Elimova E, et al. Long-term survival in patients with gastroesophageal junction cancer treated with preoperative therapy: do thoracic and abdominal approaches differ? *Ann Surg Oncol*. 2016;23:32-626.
- Zheng Z, Cai J, Yin J, Zhang J, Zhang ZT, Wang KL. Transthoracic versus abdominal-transhiatal resection for treating Siewert type II/III adenocarcinoma of the esophagogastric junction: a meta-analysis. *Int J Clin Exp Med*. 2015;8:82-17167.
- Martin JT, Mahan A, Zwischenberger JB, McGrath PC, Tzeng CWD. Should gastric cardia cancers be treated with esophagectomy or total gastrectomy?. A comprehensive analysis of 4,996 NSQIP/SEER patients. *J Am Coll Surg*. 2015;220:20-510.
- Biere SS, van Berge Henegouwen MI, Maas KW, Bonavina L, Rosman C, Roig J, et al. Minimally invasive versus open oesophagectomy for patients with oesophageal cancer: a multicentre, open-label, randomised controlled trial. *Lancet*. 2012;379:92-1887.
- Palazzo F, Rosato EL, Chaudhary A, Evans NR, Sendekci JA, Keith S, et al. Minimally invasive esophagectomy provides significant survival advantage compared with open or hybrid esophagectomy for patients with cancers of the esophagus and gastroesophageal junction. *J Am Coll Surg*. 2015;220:9-672.
- Takeuchi H, Miyata H, Ozawa S, Udagawa H, Osugi H, Matsubara H, et al. Comparison of short-term outcomes between open and minimally invasive esophagectomy for esophageal cancer using a nationwide database in Japan. *Ann Surg Oncol*. 2017;24:7-1821.
- Briez N, Piessen G, Torres F, Lebuffe G, Triboulet JP, Mariette C. Effects of hybrid minimally invasive oesophagectomy on major postoperative pulmonary complications. *Br J Surg*. 2012;99:53-1547.
- Mariette C, Meunier B, Pezet D, Dalban C, Collet D, Thomas PA, et al. Hybrid mini-invasive versus open oesophagectomy for patients with oesophageal cancer: a multicentre open-label randomized phase III controlled trial, the MIRO trial. *J Clin Oncol*. 2015;33 suppl 3 abstr 5.).
- Kelly KJ, Selby L, Chou JF, Dukleska K, Capanu M, Colt DG, et al. Laparoscopic versus open gastrectomy for gastric adenocarcinoma in the West: a case-control study. *Ann Surg Oncol*. 2015;22:6-3590.
- Mamidanna R, Bottle A, Aylin P, Faiz O, Hanna GB. Short-term outcomes following open versus minimally invasive esophagectomy for cancer in England: a population-based national study. *Ann Surg*. 2012;255:197-203.
- Seesing MFJ, Gisbertz SS, Goense L, van Hillegersberg R, Kroon HM, Lagarde SM, et al. A propensity score matched analysis of open versus minimally invasive transthoracic esophagectomy in the Netherlands. *Ann Surg*. 2017;266:46-839.
- Sasako M. Is there a role for laparoscopic gastrectomy for advanced gastric cancer (Editorial). *EJSO*. 2017;43:7-965.
- Kim KM, An JY, Kim HI, Cheong JH, Hyung WJ, Noh SH. Major early complications following open, laparoscopic and robotic gastrectomy. *Br J Surg*. 2012;99:7-1681.
- Lee JH, Nam BH, Ryu KW, Ryu SY, Park YK, Kim S, et al. Comparison of outcomes after laparoscopy-assisted and open total gastrectomy for early gastric cancer. *Br J Surg*. 2015;102:5-1500.
- Caruso S, Patriti A, Roviello F, de Franco L, Franceschini F, Coratti A, et al. Laparoscopic and robot-assisted gastrectomy for gastric cancer: Current considerations. *World J Gastroenterol*. 2016;22:717-5694. HIGHLIGHT.
- Straatman J, van der Wielen N, Cuesta MA, Gisbertz SS, Hartemink KJ, Alonso Poza A, et al. Surgical techniques, open versus minimally invasive gastrectomy after chemotherapy (STOMACH trial): study protocol for a randomized controlled trial. *Trials*. 2015;16:8-123.
- Huang CM, Lv CB, Lin JX, Chen QY, Zheng CH, Li P, et al. Laparoscopic-assisted versus open total gastrectomy for Siewert type II and III esophagogastric junction carcinoma: a propensity score-matched case-control study. *Surg Endosc*. 2017;31:503-3495.

27. Shi Y, Li L, Xiao H, Guo S, Wang G, Tao K, et al. Feasibility of laparoscopic gastrectomy for patients with Siewert-type II/III adenocarcinoma of the esophagogastric junction: A propensity score matching analysis. *Plos One*. 2018;13:e0203125.
28. Viñuela EF, Gonen M, Brennan MF, Coit DG, Strong VE. Laparoscopic versus open distal gastrectomy for gastric cancer: a meta-analysis of randomized controlled trials and high-quality nonrandomized studies. *Ann Surg*. 2012;255:56-446.
29. Dantoc M, Cox MR, Eslick GD. Evidence to support the use of minimally invasive esophagectomy for esophageal cancer: a meta-analysis. *Arch Surg*. 2012;147:76-768.
30. Straatman J, van der Wielen N, Cuesta MA, Daams F, Roig Garcia J, Bonavina L, et al. Minimally invasive versus open esophageal resection: three-year follow-up of the previously reported randomized controlled trial: the TIME trial. *Ann Surg*. 2017;266:6-232.
31. Yibulayin W, Abulizi S, Lv H, Sun W. Minimally invasive oesophagectomy versus open esophagectomy for resectable esophageal cancer: a meta-analysis. *World J Surg Oncol*. 2016;14:304.
32. Espinoza-Mercado F, Imai TA, Borgella JD, Sarkissian A, Serna-Gallegos D, Alban RF, et al. Does the approach matter? Comparing survival in robotic, minimally invasive and open esophagectomies. *Ann Thorac Surg*. 2018. <http://dx.doi.org/10.1016/j.athoracsur.2018.08.039>.
33. Luketich JD, Pennathur A, Awais O, Levy RM, Keeley S, Shende M, et al. Outcomes after minimally invasive esophagectomy. Review of over 1000 patients. *Ann Surg*. 2012;256:95-103.
34. Okabe H, Tanaka E, Tsunoda S, Obama K, Sakai Y. Intrathoracic esophagogastric anastomosis using a linear stapler following minimally invasive esophagectomy in the prone position. *J Gastrointest Surg*. 2013;17:397-402.
35. Irino T, Tsai JA, Ericson J, Nilsson M, Lundell L, Rouvelas I. Thoracoscopic side-to-side esophagogastric anastomosis by use of linear stapler—a simplified technique facilitating a minimally invasive Ivor-Lewis operation. *Langenbecks Arch Surg*. 2016;401:22-315.
36. Coratti A, Annetichiarico M, di Marino M, Gentile E, Coratti F, Giulianotti PC. Robot-assisted gastrectomy for gastric cancer: current status and technical considerations. *World J Surg*. 2013;37:81-2771.
37. Herron DM, Marohn M. and the SAGES-MIRA Robotic Surgery Consensus Group. A consensus document on robotic surgery. *Surg Endosc*. 2008;22:25-313.
38. Obama K, Sakai Y. Current status of robotic gastrectomy for gastric cancer. *Surg Today*. 2016;46:348-52.
39. Chen K, Pan Y, Zhang B, Maher H, Wang X, Cai X. Robotic versus laparoscopic gastrectomy for gastric cancer: a systematic review and updated meta-analysis. *BMC Surgery*. 2017;17:93-106.
40. Ruurda JP, van der Sluis PC, van der Horst S, van Hillegeersberg R. Robot-assisted minimally invasive esophagectomy for esophageal cancer: A systematic review. *J Surg Oncol*. 2015;112:65-257.
41. Van der Sluis PC, van der Horst S, May AM, Schippers C, Brosens LAA, Joore HCA, et al. Robot-assisted minimally invasive thoracoscopic esophagectomy versus open transthoracic esophagectomy for resectable esophageal cancer. A randomized controlled trial. *Ann Surg*. 2019;269:30-621.
42. Kim RH, Takabe K. Methods of esophagogastric anastomoses following esophagectomy for cancer: a systematic review. *J Surgical Oncol*. 2010;101:33-527.
43. Pennathur A, Zhang J, Chen H, Luketich JD. The “best operation” for esophageal cancer? *Ann Thorac Surg*. 2010;89:7-S2163.
44. Honda M, Kuriyama A, Noma H, Nunobe S, Furukawa TA. Hand-sewn versus mechanical esophagogastric anastomosis after esophagectomy: a systematic review and meta-analysis. *Ann Surg*. 2013;257:48-238.
45. Cerfolio RJ, Bryant AS, Hawn MT. Technical aspects and early results of robotic esophagectomy with chest anastomosis. *J Thorac Cardiovasc Surg*. 2013;145:6-90.
46. Diez del Val I, Loureiro C, McCulloch P. The IDEAL prospective development study format for reporting surgical innovations An illustrative case study of robotic oesophagectomy. *Int J Surg*. 2015;19:11-104.
47. Ladak F, Dang JT, Switzer N, Mocanu V, Tian C, Birch D, et al. Indocyanine green for the prevention of anastomotic leaks following esophagectomy: a meta-analysis. *Surg Endosc*. 2018. <http://dx.doi.org/10.1007/s00464-018-6503-7>.
48. Zehetner J, DeMeester SR, Alicuben ET, Oh DS, Lipham JC, Hagen JA, et al. Intraoperative assessment of perfusion of the gastric graft and correlation with anastomotic leaks after esophagectomy. *Ann Surg*. 2015;262:8-74.
49. Koëter M, Parry K, Verhoeven RHA, Luyer MDP, Ruurda JP, van Hillegeersberg R, et al. Perioperative treatment, not surgical approach, influences overall survival in patients with gastroesophageal junction tumors: a nationwide, population-based study in The Netherlands. *Ann Surg Oncol*. 2016;23:8-1632.
50. Mariette C, Piessen G, Briez N, Gronnier C, Triboulet JP. Oesophagogastric junction adenocarcinoma: which therapeutic approach? *Lancet Oncol*. 2011;12:296-305.
51. Mine S, Sano T, Hiki N, Yamada K, Kosuga T, Nunobe S, et al. Yamaguchi. Proximal margin length with transhiatal gastrectomy for Siewert type II and III adenocarcinomas of the oesophagogastric junction. *Br J Surg*. 2013;100:4-1050.
52. Van der Sluis PC, Ruurda JP, Verhage RJJ, van der Horst S, Haverkamp L, Siersema PD, et al. Oncologic long-term results of robot-assisted minimally invasive thoraco-laparoscopic esophagectomy with two-field lymphadenectomy for esophageal cancer. *Ann Surg Oncol*. 2015;22:6-S1350.
53. Visser E, van Rossum PSN, van Veer H, Al-Naimi K, Chaudry MA, Cuesta MA, et al. A structured training program for minimally invasive esophagectomy for esophageal cancer A Delphi consensus study in Europe. *Dis Esoph*. 2017;31:1-9.