



La imagen del mes

Abdomen agudo con hemoperitoneo, manifestación poco frecuente del vólvulo gástrico

Acute abdomen with hemoperitoneum: A rare manifestation of gastric volvulus

Mireia Merichal*, Jaume Tur, Jordi Melé y Jorge Juan Olsina

Servicio Cirugía General y del Aparato Digestivo, Hospital Universitari Arnau de Vilanova, Lleida, Lleida, España

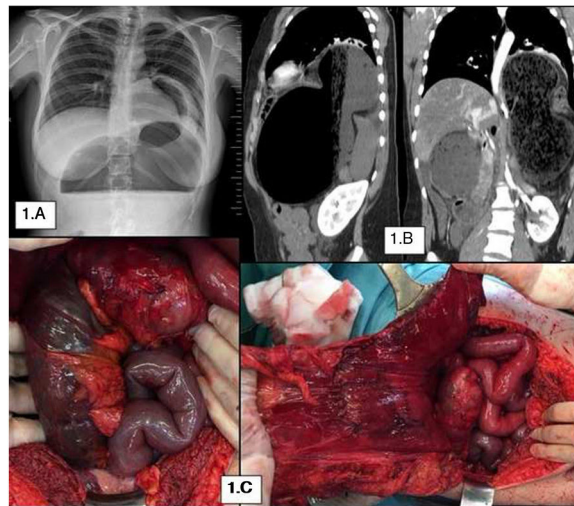


Figura 1

Se trata de una mujer de 47 años que consulta por epigastralgia de 24 horas (h) de evolución con náuseas sin vómitos. La radiografía de abdomen/tórax (fig. 1A) mostró gran dilatación gástrica. Imposibilidad para la colocación de sonda nasogástrica. El TC (fig. 1B) sugería vólvulo gástrico mesentérico-axial. Presentó de forma súbita dolor abdominal y shock hemodinámico. Se realizó laparotomía hallándose hemoperitoneo, gran dilatación gástrica con deserosamiento de la pared, sin signos de isquemia; desgarró mesentérico a nivel de mesocolon transverso con isquemia del mismo y laceración esplénica con sangrado activo. Se realizó gastrotomía descompresiva, devolvulación y reducción del estómago encarcerado en una hernia hiatal por deslizamiento; resección segmentaria del colon transverso, esplenectomía y sutura simple del deserosamiento gástrico. A las 12 h se revisó quirúrgicamente, encontrando isquemia gástrica, del colon derecho y del íleon (fig. 1C), realizándose gastrectomía total, resección ileal y del colon ascendente.

Diagnóstico: vólvulo gástrico mesentérico-axial encarcerado.

* Autor para correspondencia.

Correo electrónico: mireiamerichal@gmail.com (M. Merichal).

<https://doi.org/10.1016/j.ciresp.2019.04.002>

0009-739X/© 2019 AEC. Publicado por Elsevier España, S.L.U. Todos los derechos reservados.