



## La imagen del mes

# Triplicación del apéndice cecal: ¿una variación de la clasificación de Cave-Wallbridge?



## Triplication of the vermiform appendix: A variation of the Cave-Wallbridge classification?

Joicy Tolatti, Freddy Pereira-Graterol\*, Francisco Salazar y Efraín Bermúdez

Servicio de Cirugía General, Hospital Universitario Dr. Luis Razetti, Barcelona, Venezuela

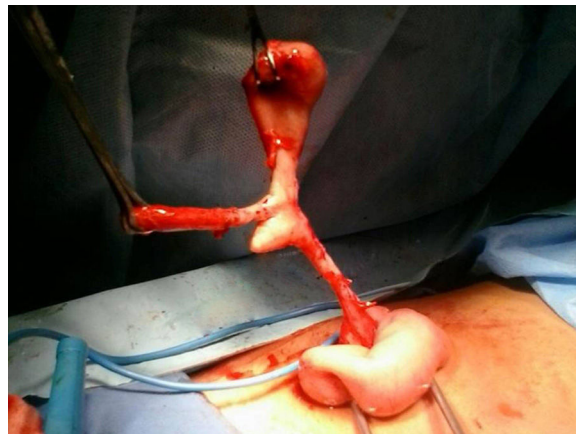


Figura 1

Las anomalías congénitas del apéndice cecal son extremadamente raras. Paciente masculino de 13 años que ingresó por apendicitis aguda. Durante la apendicectomía observamos: base apendicular única, «esbozo» apendicular sin cambios inflamatorios (4 cm de su base), un extremo en fase flegmonosa y el otro, gangrenoso (fig. 1). La apendicectomía se completó en forma rutinaria. Esta variación anatómica corresponde al tipo A de la clasificación de Cave-Wallbridge; no obstante, hasta donde conocemos, un esbozo apendicular asociado a su duplicación no ha sido documentado, por lo que podría plantearse la «triplicación» como posible subdivisión de esta categoría y debe distinguirse del «apéndice triple», variación previamente descrita.

\* Autor para correspondencia.

Correo electrónico: [freddypereiragraterol@gmail.com](mailto:freddypereiragraterol@gmail.com) (F. Pereira-Graterol).

<https://doi.org/10.1016/j.ciresp.2019.04.011>

0009-739X/© 2019 AEC. Publicado por Elsevier España, S.L.U. Todos los derechos reservados.