



La imagen del mes

Pioderma gangrenoso en herida quirúrgica de lobectomía pulmonar

Pyoderma gangrenosum in a pulmonary lobectomy surgical wound

Izaskun Balciscueta Coltell^{a,*}, Miriam Estors Guerrero^b, Néstor Martínez Hernández^b y José Marcelo Galbis Caravajal^b

^a Servicio de Cirugía General y del Aparato Digestivo, Hospital Universitario de La Ribera, Alzira, Valencia, España

^b Servicio de Cirugía Torácica, Hospital Universitario de La Ribera, Alzira, Valencia, España

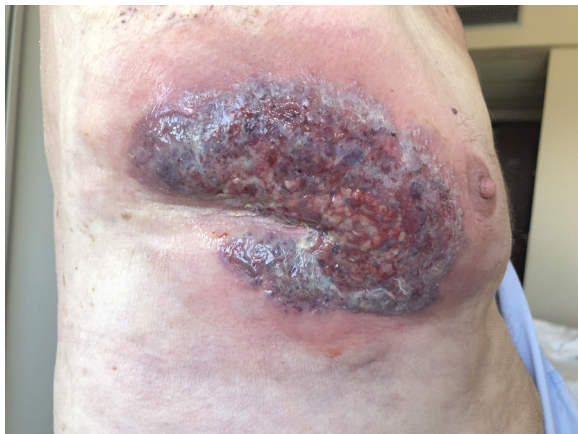

Figura 1

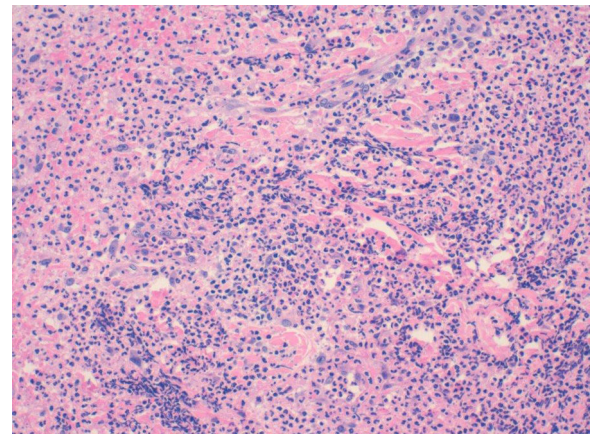


Figura 2

Varón de 76 años con antecedentes de infección por virus hepatitis B, miastenia gravis ocular y trombocitopenia constitucional, intervenido quirúrgicamente por neoplasia pulmonar en lóbulo medio mediante lobectomía pulmonar por videotoracoscopia. Acudió a revisión el séptimo día del postoperatorio refiriendo dolor intenso en la herida quirúrgica. A la exploración se observó una lesión con múltiples pústulas que evolucionaron a úlceras de bordes sobreelevados y violáceos (fig. 1). Los cultivos resultaron negativos para bacterias, micobacterias y hongos, y la anatomía patológica confirmó el diagnóstico de pioderma gangrenoso (fig. 2). El paciente inició tratamiento con prednisona oral con resolución completa de la lesión.

* Autor para correspondencia.

Correo electrónico: izas_balcis@hotmail.com (I. Balciscueta Coltell).

<https://doi.org/10.1016/j.ciresp.2019.05.001>

0009-739X/© 2019 AEC. Publicado por Elsevier España, S.L.U. Todos los derechos reservados.