

La imagen del mes

Variación anatómica del conducto pancreático poco frecuente: ansa pancreática

Uncommon anatomic variation of the pancreatic duct: ansa pancreatica



Teresa Carrascosa-Mirón^{a,*}, Raquel León-Ledesma^a, Alba Manuel-Vázquez^b y Manuel Gorosabel-Calzada^a

^a Servicio de Cirugía General y Digestiva, Hospital Universitario de Getafe, Getafe, Madrid, España

^b Servicio de Cirugía General y Digestiva, Hospital Universitario de Guadalajara, Guadalajara, España

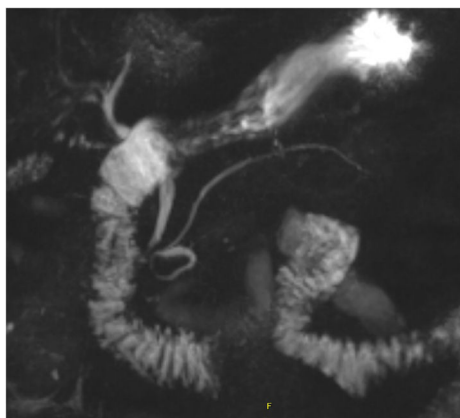


Figura 1

Varón de 70 años con ictericia obstructiva y hallazgo en colangiopancreatografía por resonancia magnética (C-RM) de ansa pancreática como variante de la normalidad (fig. 1).

El ansa pancreática consiste en la existencia de una rama arqueada adicional (bucle) que comunica los ductos pancreáticos dorsal y ventral entre sí, en el contexto de una obliteración del conducto accesorio a nivel proximal.

Esta variación anatómica parece ser el factor predisponente para el desarrollo de pancreatitis aguda, de ahí su relevancia clínica. Su diagnóstico se puede establecer mediante C-RM o colangiopancreatografía retrógrada endoscópica, que puede permitir el tratamiento endoscópico mediante la esfinterotomía de la papila menor.

* Autor para correspondencia.

Correo electrónico: t.carrascosa@hotmail.com (T. Carrascosa-Mirón).

<https://doi.org/10.1016/j.ciresp.2019.04.019>

0009-739X/© 2019 AEC. Publicado por Elsevier España, S.L.U. Todos los derechos reservados.