



La imagen del mes

Bocio multinodular endotorácico que sobrepasa cayado aórtico



Intrathoracic multinodular goiter surpassing the aortic arch

Iva Mitkova Borisova ^{a,*}, Jordi Tarascó Palomares ^a, Carlos Martínez Barenys ^b
y Laura López Vendrell ^a

^a Servicio de Cirugía General y Digestiva, Hospital Universitari Germans Trias i Pujol, Badalona, Barcelona, España

^b Servicio de Cirugía Torácica, Hospital Universitari Germans Trias i Pujol, Badalona, Barcelona, España

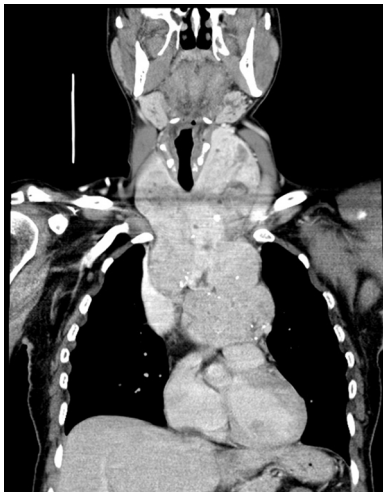


Figura 1

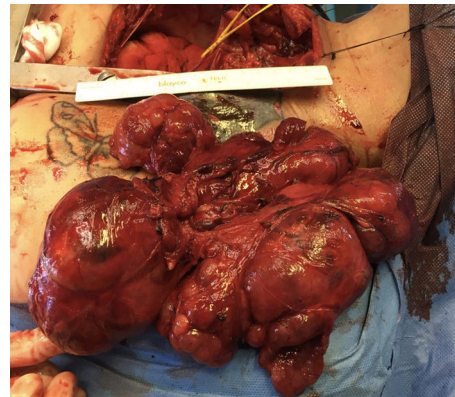


Figura 2

Mujer de 46 años que presenta bocio multinodular con clínica compresiva de 2 años de evolución y analítica sugestiva de hipertiroidismo subclínico. Tras la ecografía y la tomografía computarizada se objetiva una masa cervico-mediastínica de casi 20 cm de longitud craneocaudal que comprime la luz traqueal y esofágica, desplazando caudalmente los troncos supraaórticos y las estructuras cardíacas, desde cuerpo vertebral de C4 hasta la altura de D8 (figs. 1 y 2).

Se realiza tiroidectomía total a través de esternotomía conjuntamente con cirugía torácica. Postoperatorio sin complicaciones relevantes excepto hipoparatiroidismo transitorio.

* Autor para correspondencia.

Correo electrónico: imb.zld@gmail.com (I.M. Borisova).

<https://doi.org/10.1016/j.ciresp.2019.06.012>

0009-739X/© 2019 AEC. Publicado por Elsevier España, S.L.U. Todos los derechos reservados.