

La imagen del mes

Oclusión de asa biliopancreática por intususcepción yeyunal en paciente con *bypass* gástrico previo

Biliopancreatic limb obstruction due to jejunum-jejunal intussusception in a patient with previous Roux-en-Y gastric bypass

Pol Guarner, Ainitze Ibarzabal*, Jose M. Balibrea y Antonio M. Lacy

Servicio de Cirugía Gastrointestinal, Hospital Clínic de Barcelona, Barcelona, España

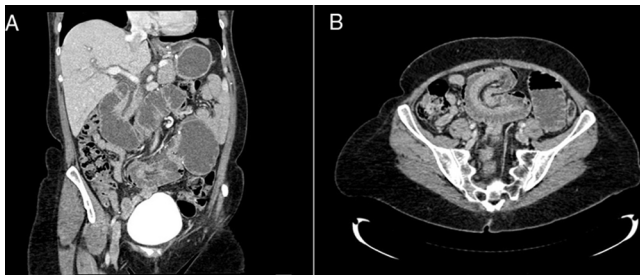


Figura 1

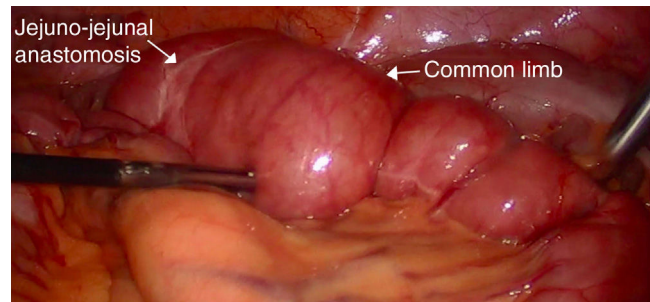


Figura 2

Paciente de 51 años con antecedente de *bypass* gástrico por obesidad mórbida hace 10 años (pérdida ponderal: IMC: 44-27 kg/m²).

Acudió a urgencias por dolor abdominal epigástrico de inicio súbito y náuseas sin vómito.

Análítica con colestasis y elevación de enzimas pancreáticas. Se realizó TC abdominal objetivando oclusión por invaginación yeyuno-yeyunal a nivel de pie de asa, dilatando de forma retrógrada el asa biliopancreática, vía biliar y remanente gástrico (fig. 1).

Intervenida por laparoscopia con resolución espontánea del cuadro (fig. 2), sin objetivar signos de isquemia ni hernias internas. Orificios mesentéricos cerrados correctamente.

Postoperatorio correcto.

Paciente asintomática tras 3 años de la intervención.

* Autor para correspondencia.

Correo electrónico: aibarza@clinic.cat (A. Ibarzabal).

<https://doi.org/10.1016/j.ciresp.2019.06.016>

0009-739X/© 2019 AEC. Publicado por Elsevier España, S.L.U. Todos los derechos reservados.