



La imagen del mes

Divertículo gástrico congénito como hallazgo casual en paciente de 16 años

Gastric diverticulum as an incidental finding in a 16-year-old patient

Carlos Leganés Villanueva^{a,*}, Mireia Fernández Castilla^a, Juan Carlos Pernas Canadell^b
e Ilaria Goruppi^a

^aServicio de Pediatría, Sección de Cirugía Pediátrica, Hospital Universitario de la Santa Creu i Sant Pau, Barcelona, España

^bServicio de Radiología, Hospital Universitario de la Santa Creu i Sant Pau, Barcelona, España

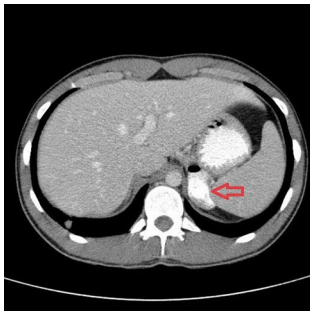


Figura 1

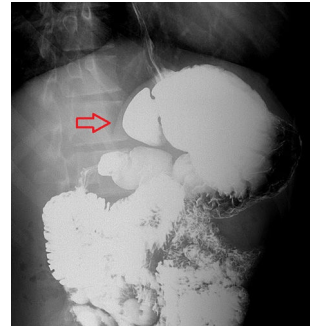


Figura 2

Paciente varón de 16 años que acude a urgencias tras politraumatismo. En la exploración física se objetivan abrasiones en abdomen. No se evidenciaron alteraciones analíticas, ni en orina.

En la tomografía computarizada se objetivó un posible divertículo gástrico (fig. 1). El diagnóstico se confirmó con un tránsito esofagogástrico (fig. 2).

El divertículo gástrico es una entidad con baja incidencia y con escasos casos descritos (casi nulos en la población pediátrica). Suelen localizarse en el fundus gástrico y ser de origen congénito. El manejo suele ser conservador, y en caso de clínica acompañante la resección quirúrgica o endoscópica son los tratamientos más aceptados. Diagnóstico: Divertículo gástrico congénito de hallazgo incidental.

* Autor para correspondencia.

Correo electrónico: cleganes@santpau.cat (C. Leganés Villanueva).

<https://doi.org/10.1016/j.ciresp.2019.07.001>

0009-739X/© 2019 AEC. Publicado por Elsevier España, S.L.U. Todos los derechos reservados.