

La imagen del mes

Neumomediastino, enfisema subcutáneo y epidural tras consumo de cocaína



Pneumomediastinum, subcutaneous and epidural emphysema due to cocaine abuse

Daniel Díaz Candelas, Anibal Armando Medina Velasco, Roberto de la Plaza Llamas y Jose M. Ramia*

Servicio de Cirugía General y del Aparato Digestivo, Hospital Universitario de Guadalajara, Guadalajara, España

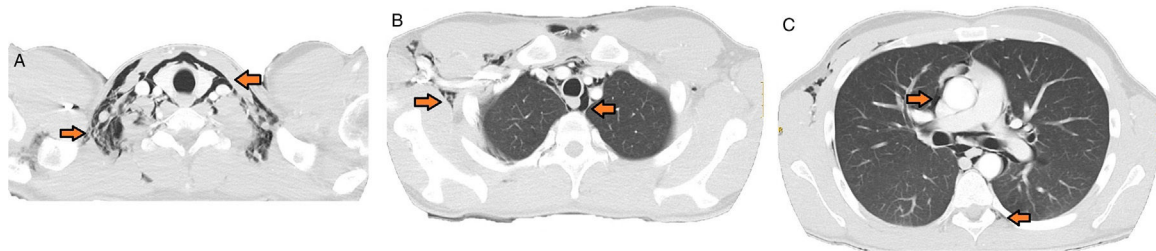


Figura 1

Varón de 24 años que acude al hospital por dolor súbito centrotorácico y laterocervical derecho de fuerte intensidad irradiado a región laterocervical derecha y disnea. Refiere consumo importante (no cuantificado) de cocaína esnifada en las horas previas. En la valoración inicial presentó TA: 132/83 mmHg, FC: 89 lpm, FR: 18 rpm, Sat. basal O₂: 95%, T.^a: 36,1 °C, índice de Glasgow: 15/15. En la analítica destacaba: 13.800 leucocitos (85,5% neutrófilos) y PCR 3,8. En la radiografía de tórax se evidenció neumomediastino en campos superiores con enfisema subcutáneo laterocervical bilateral. En la TAC (fig. 1) apreciamos: afectación de ambos espacios parafaríngeos y carotídeos (A). Enfisema subcutáneo que disecaba los planos grasos fundamentalmente derechos a nivel axilar, pectoral anterior, musculatura dorsolateral y periesofágico (B). Afectación pericárdica y burbujas en localización peridural a nivel de D6 (C). Se descartó otras causas de neumomediastino espontáneo como asma, infección respiratoria, actividad deportiva, tos, barotrauma y extracción dental previas. El estudio esofagogastroduodenal con contraste hidrosoluble descartó perforación esofágica. Se decidió tratamiento hospitalario conservador con buena evolución clínica.

* Autor para correspondencia.

Correo electrónico: jose_ramia@hotmail.com (J.M. Ramia).

<https://doi.org/10.1016/j.ciresp.2019.07.004>

0009-739X/© 2019 AEC. Publicado por Elsevier España, S.L.U. Todos los derechos reservados.