



## La imagen del mes

## Proctología y medicina deportiva: el tercer testículo

## Proctology and Sports Medicine: The Third Testicle



Tania Pastor\*, Carlos Placer, Juan Tubía y Jose María Enríquez-Navascués

Servicio de Cirugía General y Digestiva, Hospital Universitario Donostia, Donostia, Gipuzkoa, España

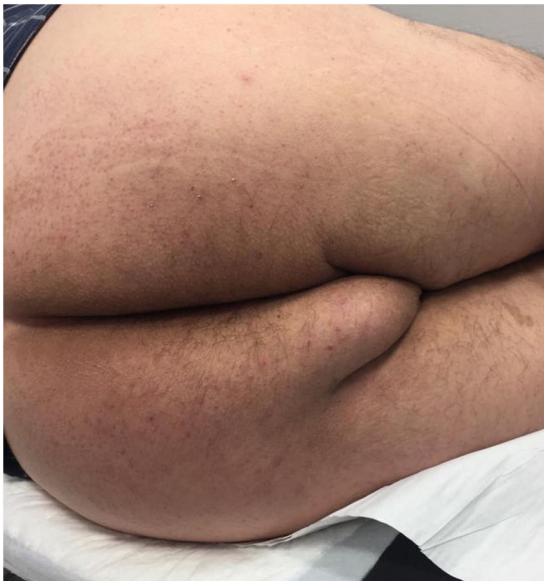

Figura 1

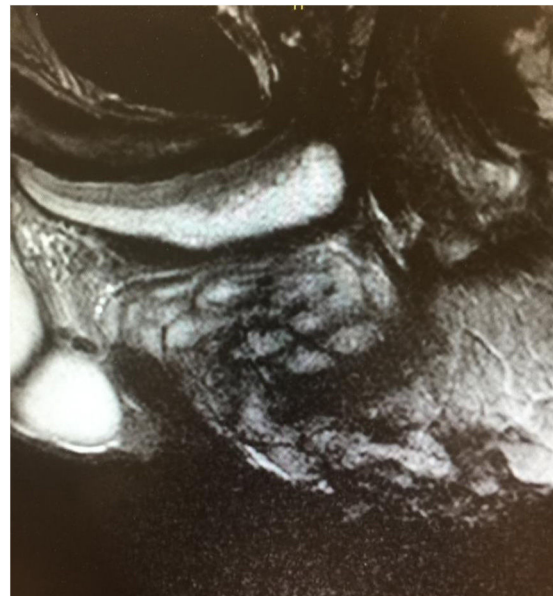


Figura 2

Varón de 53 años, ciclista aficionado que presenta una gran tumoración perineal de 10 cm, blanda y recubierta de piel sana (tercer testículo, higroma isquiático o testículo accesorio) (fig. 1). Lesión infradiagnosticada, característica de ciclistas varones, producida por la fricción continua del tejido blando perineal entre la tuberosidad isquiática y el sillín. Suele presentarse como uno o varios nódulos en rafe medio o lateralizados. En la RMN (fig. 2) se objetiva alteración de la grasa perineal en forma de tractos fibrosos que protruye hacia el periné. El tratamiento de elección es su exéresis. Destacar la importancia de la sospecha clínica mediante una correcta anamnesis.

\* Autor para correspondencia.

Correo electrónico: [taniapastorbonel@gmail.com](mailto:taniapastorbonel@gmail.com) (T. Pastor).<https://doi.org/10.1016/j.ciresp.2019.11.003>

0009-739X/© 2019 AEC. Publicado por Elsevier España, S.L.U. Todos los derechos reservados.