



## La imagen del mes

# Nódulo de la hermana María José como presentación inicial de adenocarcinoma pancreático



## Sister Mary Joseph's Nodule as Initial Presentation of Pancreatic Adenocarcinoma

Blanca Capdevila<sup>a</sup>, Montserrat Guasch<sup>b,\*</sup>, Enric Sebastián-Valverde<sup>b</sup> y Pere Gris<sup>b</sup>

<sup>a</sup> Servicio de Cirugía Pediátrica, Hospital Sant Joan de Déu Barcelona, Esplugues de Llobregat, Barcelona, España

<sup>b</sup> Servicio de Cirugía General y del Aparato Digestivo, Parc Sanitari Sant Joan de Déu, Sant Boi de Llobregat, Barcelona, España

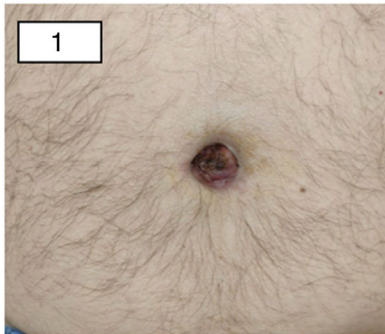


Figura 1

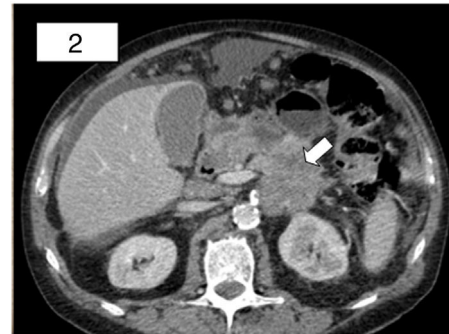

Figura 2

Varón de 60 años que acudió a urgencias por persistencia de onfalitis, tratada con antibioterapia, de 4 meses de evolución. Refería dolor lumbar sin cuadro tóxico evidente. A la exploración presentaba una tumoración umbilical dura, con secreción seropurulenta (fig. 1).

En la tomografía computarizada se halló una neoplasia pancreática, con extensa infiltración local (fig. 2), así como carcinomatosis peritoneal con múltiples implantes, uno a nivel umbilical. El resultado anatomopatológico del nódulo umbilical fue adenocarcinoma de origen pancreático-biliar; confirmando el diagnóstico de nódulo de la hermana María José. Tras ser valorado por el comité multidisciplinar, se inició tratamiento con quimioterapia paliativa.

\* Autor para correspondencia.

Correo electrónico: [guasch333@gmail.com](mailto:guasch333@gmail.com) (M. Guasch).

<https://doi.org/10.1016/j.ciresp.2019.11.004>

0009-739X/© 2019 AEC. Publicado por Elsevier España, S.L.U. Todos los derechos reservados.