



La imagen del mes

Hernia de Morgagni en el adulto como causa de obstrucción intestinal

Morgagni hernia as the cause of intestinal obstruction in an adult

Carlos Alberto Dávalos Cedillo*, Sagrario María Santos Seoane, Ana María Alvarez Suarez y Cristina Helguera Amezua

Servicio de Medicina Interna, Hospital de Cabueñes, Gijón, Asturias, España

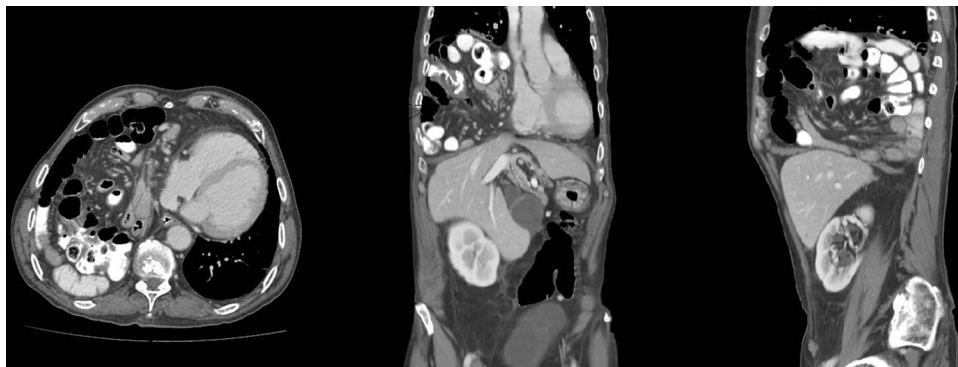


Figura 1

Varón de 77 años que consulta por dolor abdominal y vómitos fecaloideos, sin fiebre ni otra clínica. La analítica resultó normal, y la radiografía de tórax mostró hallazgos sugestivos de herniación de asas intestinales en la cavidad torácica. La TAC confirmó la presencia de una voluminosa hernia diafragmática derecha a través del orificio de Morgagni conteniendo la mayor parte del tubo digestivo, permaneciendo en la cavidad abdominal únicamente estómago y colón izquierdo (fig. 1). Se colocó sonda nasogástrica realizándose posteriormente reparación laparoscópica con cierre del orificio herniario que presentaba unos 10 cm de diámetro mayor con colocación de malla.

Diagnóstico: Hernia de Morgagni como causa de obstrucción intestinal.

* Autor para correspondencia.

Correo electrónico: carlosalberto135@hotmail.com (C.A. Dávalos Cedillo).

<https://doi.org/10.1016/j.ciresp.2019.12.004>

0009-739X/© 2020 Publicado por Elsevier España, S.L.U. en nombre de AEC.