



## Video de mes

# Varices coledocianas: un hallazgo colangioscópico infrecuente

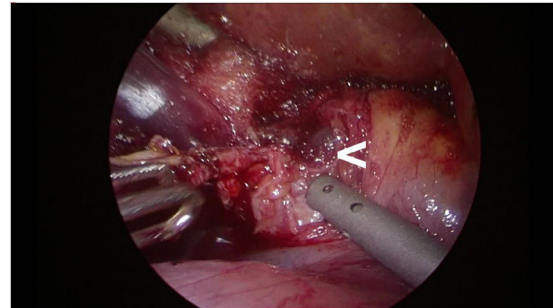
## Choledochal varices: An uncommon cholangioscopic finding

Fátima Senra Lorenzana \*, Lalin Navaratne y Alberto Martínez Isla

Servicio de Cirugía General y del Aparato Digestivo, St Mark's Hospital and Academic Institute, Londres, Reino Unido



Mujer de 74 años con antecedentes de pancreatitis aguda litíase y cavernomatosis portal por trombosis portal crónica. Con orientación clínica de colelitiasis sintomática y coledocolitiasis por hallazgos ecográficos, elevación enzimas de colestasis y bilirrubina, se indica la colecistectomía con exploración intraoperatoria de la vía biliar laparoscópica. Durante la intervención se objetivan varices en el hilio hepático. Se extraen cálculos del colédoco vía transcística, encontrándose varices en su luz. Se produce hemorragia de estas en la transección del cístico que es controlada mediante sutura. La evolución postoperatoria fue favorable. Las varices coledocianas son una manifestación tardía e infrecuente de la hipertensión portal.



### Diagnóstico

Varices coledocianas por cavernomatosis portal.

### Anexo. Material adicional

Se puede consultar material adicional a este artículo en su versión electrónica disponible en [doi:10.1016/j.ciresp.2019.12.010](https://doi.org/10.1016/j.ciresp.2019.12.010).

\* Autor para correspondencia.

Correo electrónico: [fatimasenra664@gmail.com](mailto:fatimasenra664@gmail.com) (F. Senra Lorenzana).

<https://doi.org/10.1016/j.ciresp.2019.12.010>

0009-739X/© 2020 AEC. Publicado por Elsevier España, S.L.U. Todos los derechos reservados.